
بسم الله الرحمن الرحيم

آموزش خواندن نوار قلب

تالیف:

آقای دکتر سید رضا میری

فوق تخصص قلب کودکان

فهرست

مقدمه ۴

ده قانون اول در خواندن نوارقلب ۵

شناسایی ریتم های قلبی ۱۰

تشخیص ریتم نرمال سینوسی ۱۵

افتراق ریتم سینوسی با ریتم دهلیزی ۱۶

تعداد ضربان قلب (Rate) ۲۵

تعریف تاکی کاردی و برادیکاردی ۲۷

ضربان زودرس دهلیزی premature atrial contraction:PAC ۲۷

ضربان زودرس بطنی PVC ۳۰

ضربان ساز سرگردان wanderig pacemaker:WPM ۳۲

فلاتر دهلیزی Atrial Flutter: ۳۶

فیبریلاسیون دهلیزی Atrial Fibrilation :AF ۳۷

بلوک های قلبی ۳۸

سندرم ولف پارکینسون وایت WPW ۴۳

بلوک کامل قلب ۵۶

تغییرات نوار قلب به دنبال بستن اشتباه لیدهای اندام ۵۷

درک آریتمی با مکانیزم reentry ۷۰

مشخصات نوارقلب در Typical AVNRT: ۷۹

یافته های نوار قلب در Atypic AVNRT: ۸۴

مقدمه

به نام دانای توانا

امام علی ع می فرمایند: دانش را با نگارش به بند بکشید.

مطالعات محققین اثبات کرده است که خواندن مطالب و سپس باز نویسی آن باعث افزایش سرعت و دقت یادگیری می شود. در همین راستا با همکاری کانال طب اطفال مجموع مطالبی که از درسنامه ها، مقالات و یا کنگره های مختلف جمع آوری شده بود و همراه با تجربیات بالینی در کانال آموزشی بیماریهای قلبی ارائه شده بود ، ویرایش شده و هم اکنون به صورت کتابی در دسترس علاقمندان قرارمی گیرد تا بر اساس اعتقادی که به جمله «دانایی ، توانایی است» بتوانیم با کمک یکدیگر، در مواجهه با دردمندان، تشخیص های دقیق تر و درمان های صحیح تری داشته باشیم.

دکتر سید رضا میری

کانال تخصصی قلب جنین-جوان

@CHDdrmiri

ده قانون اول در خواندن نوارقلب

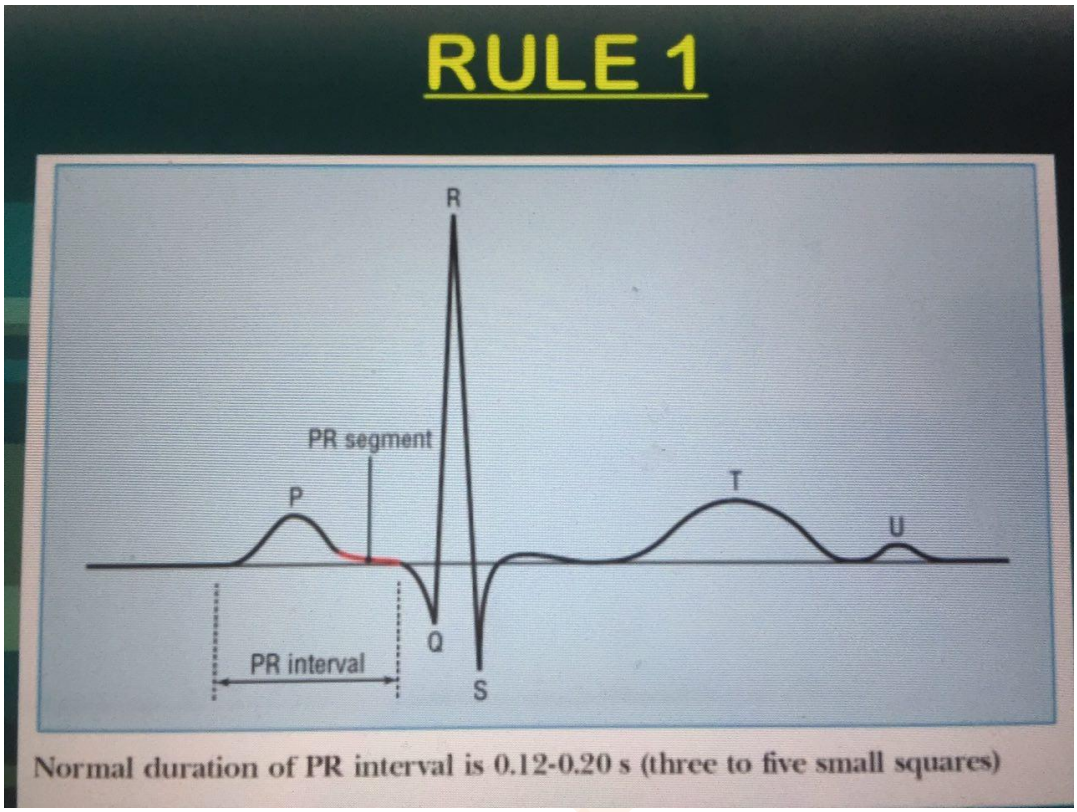

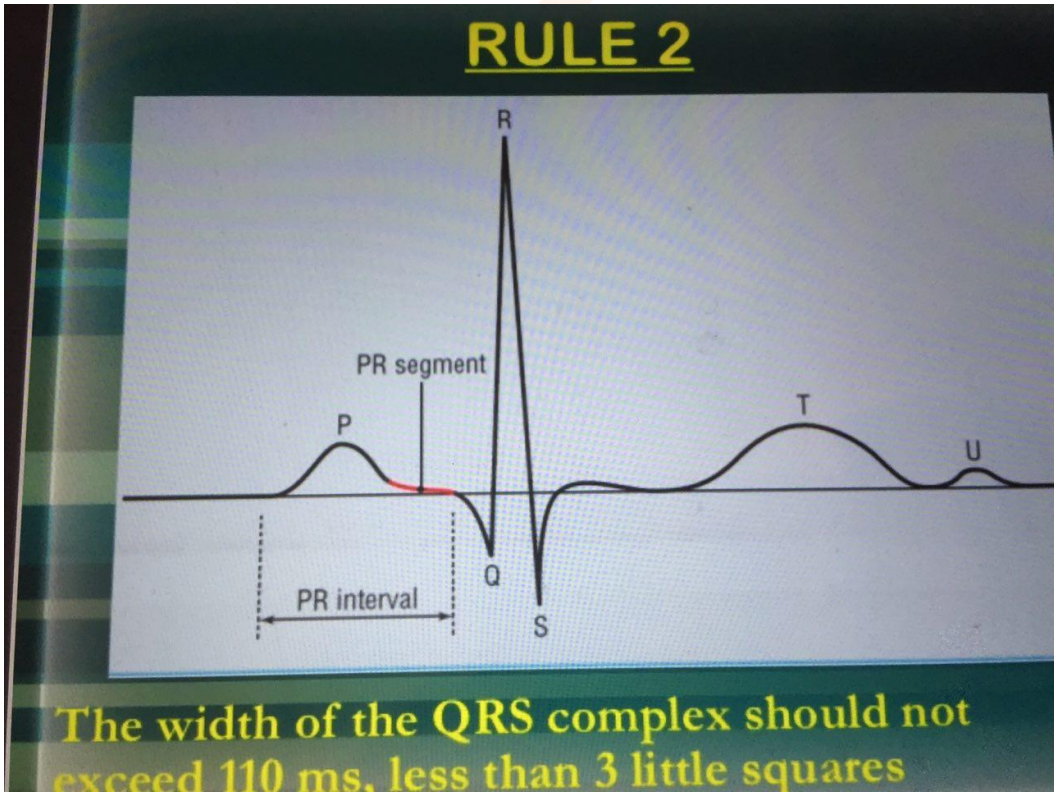

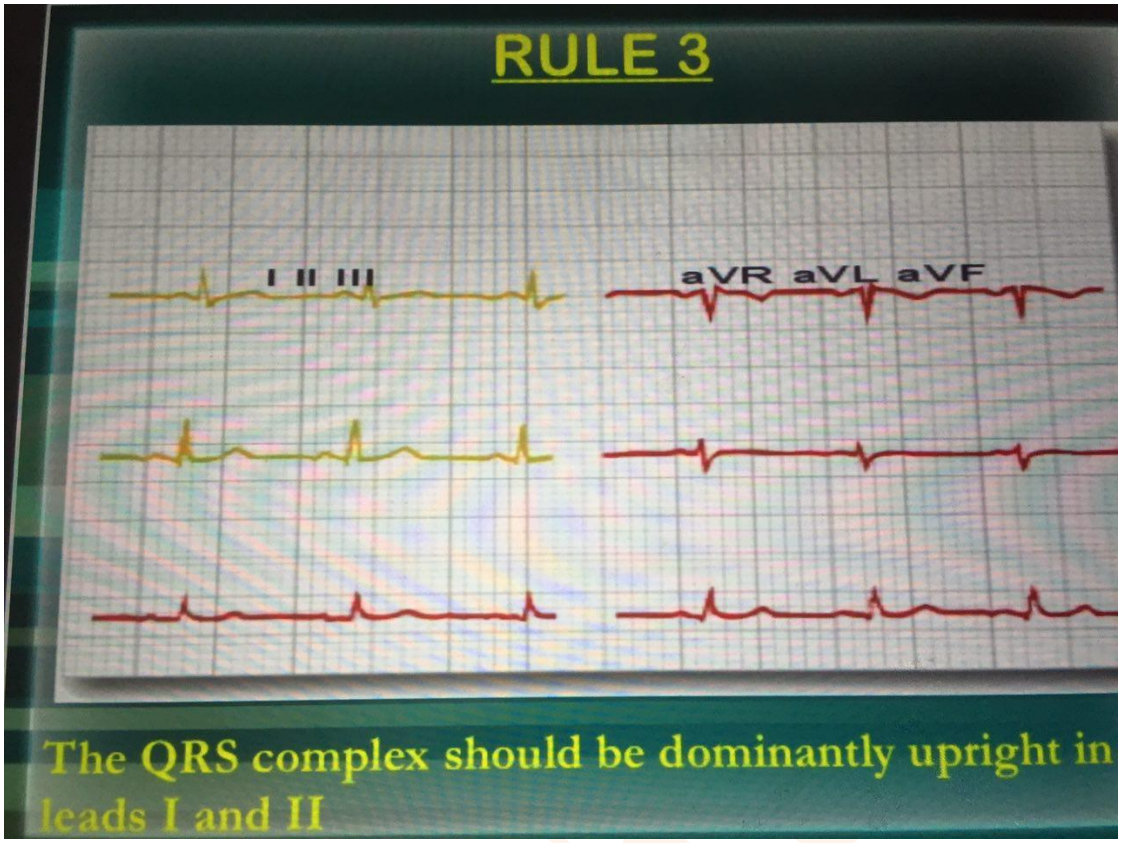
RULE 3
I II III
aVR aVL aVF
The QRS complex should be dominantly upright in leads I and II

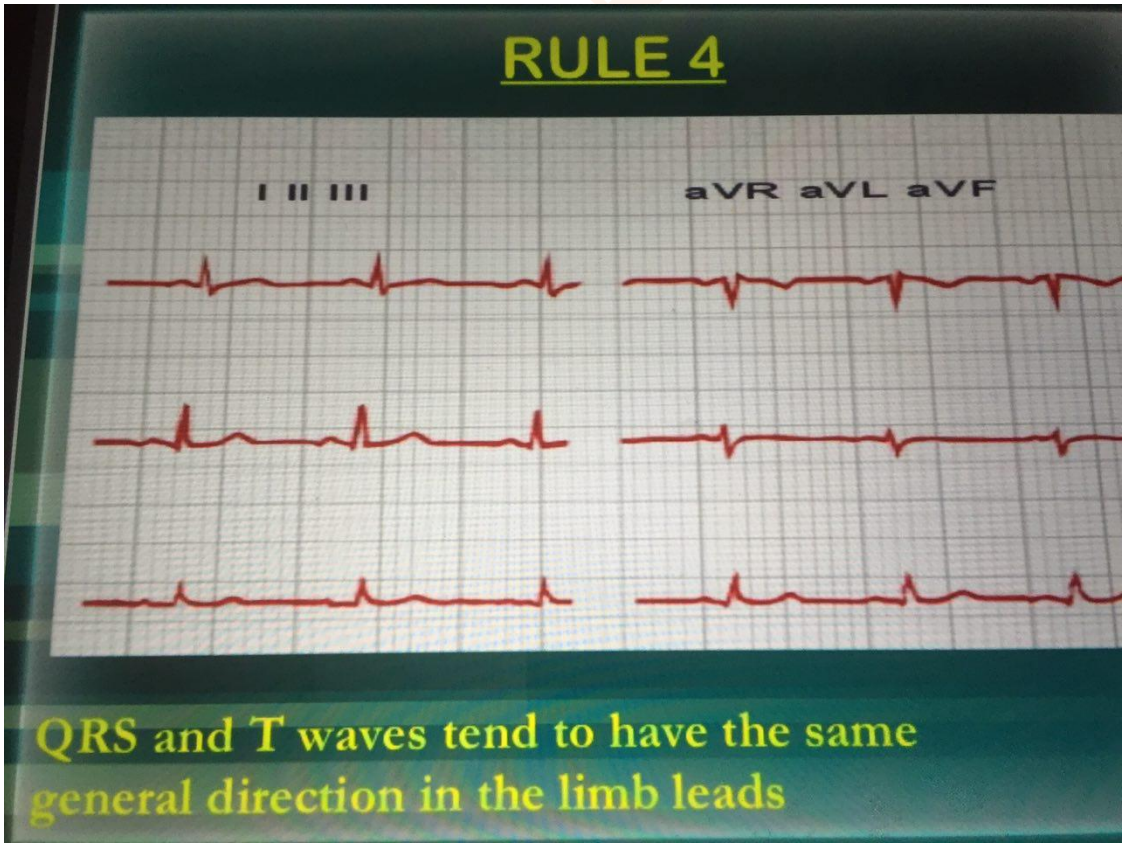
RULE 4
I II III
aVR aVL aVF
QRS and T waves tend to have the same general direction in the limb leads

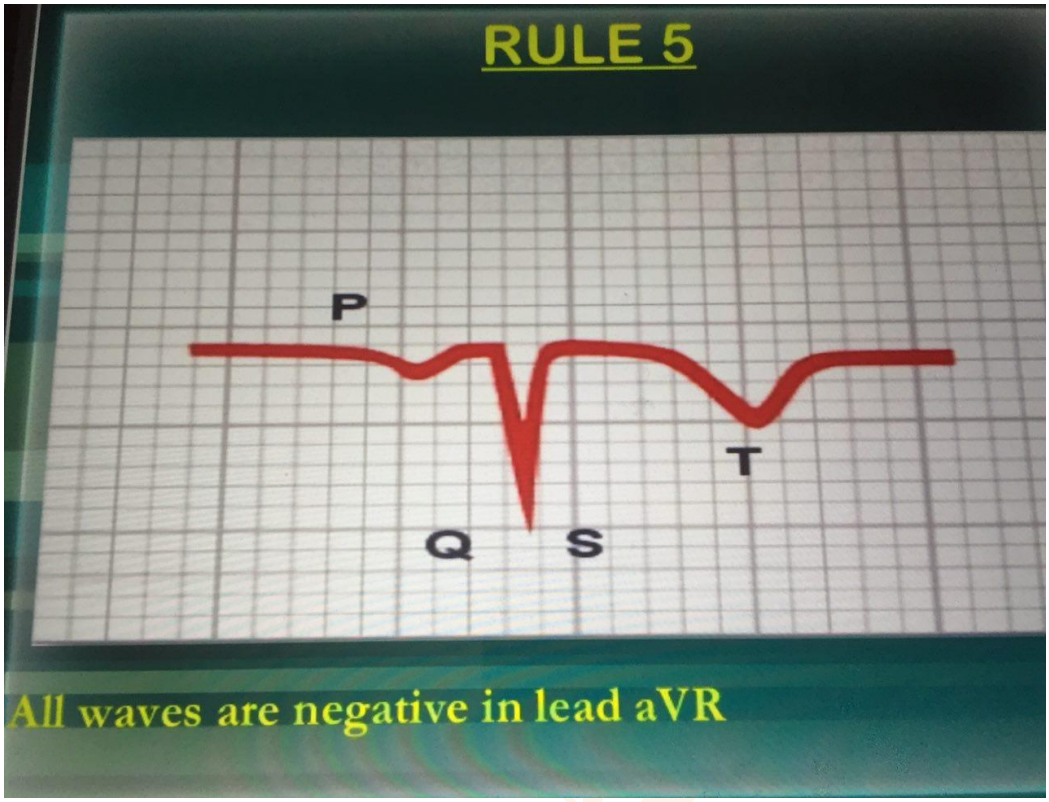
RULE 5
P
T
Q
S
All waves are negative in lead aVR

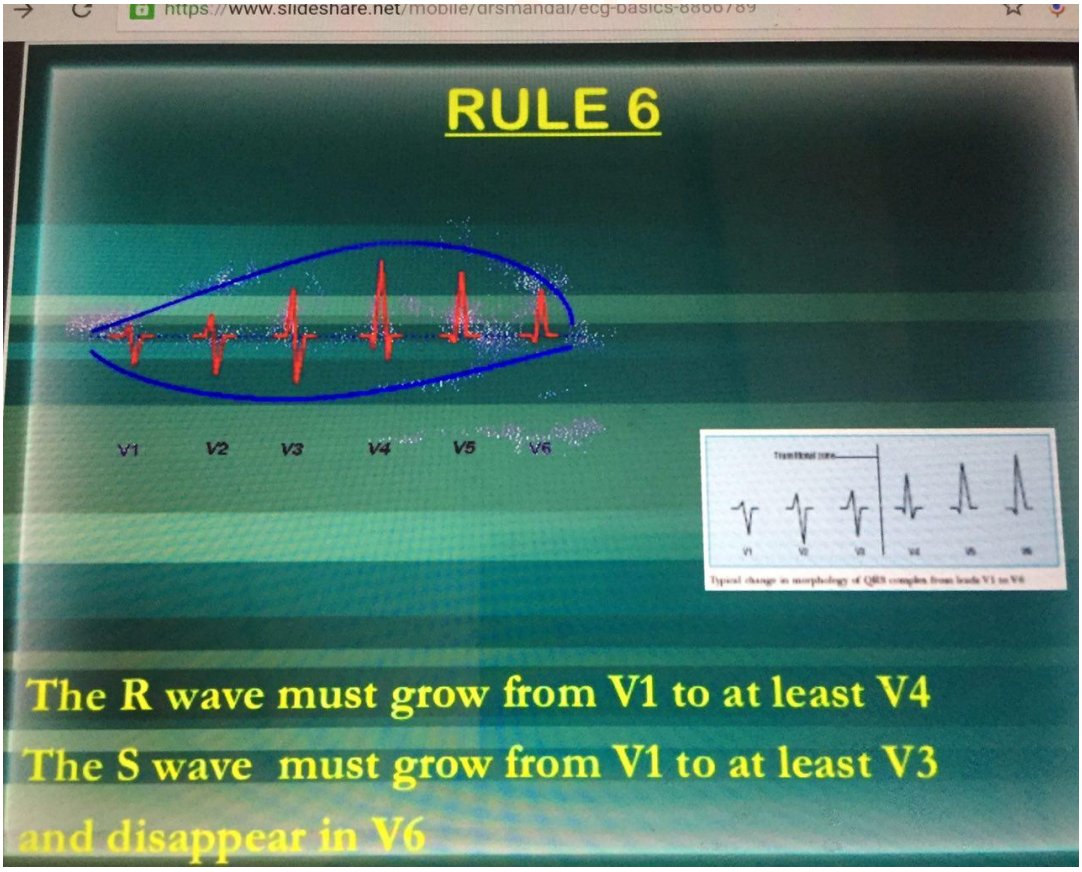
RULE 6
V1
V2
V3
V4
V5
V6
The R wave must grow from V1 to at least V4
The S wave must grow from V1 to at least V3
and disappear in V6

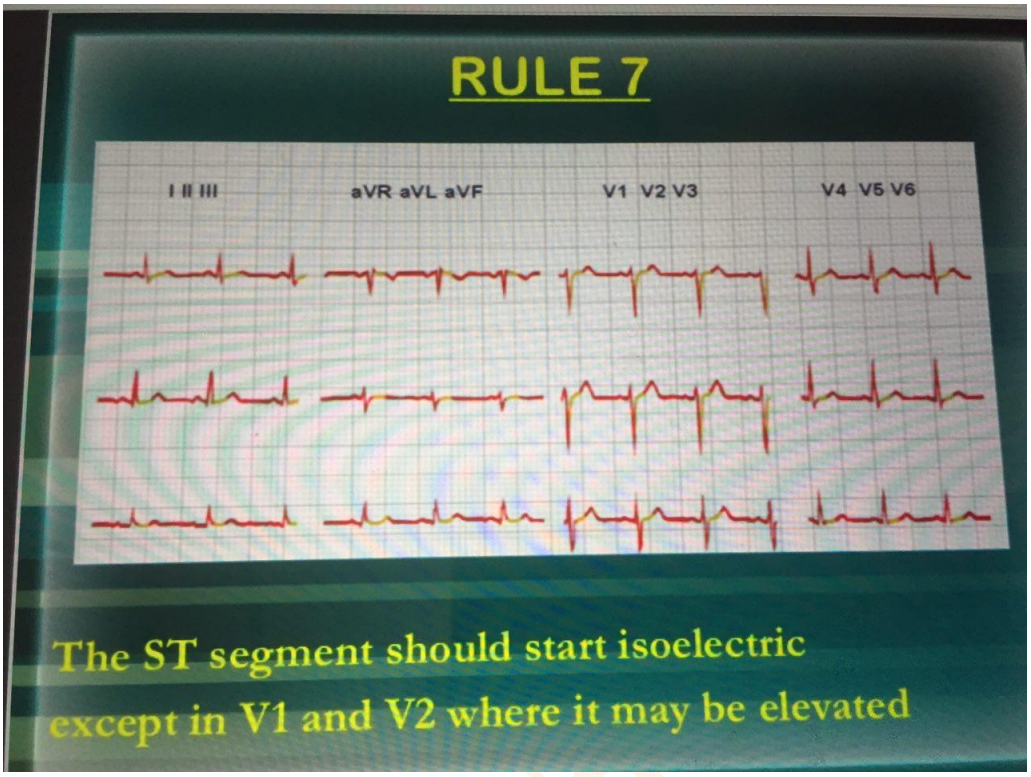
RULE 7
I II III
aVR aVL aVF
V1 V2 V3
V4 V5 V6
The ST segment should start isoelectric
except in V1 and V2 where it may be elevated

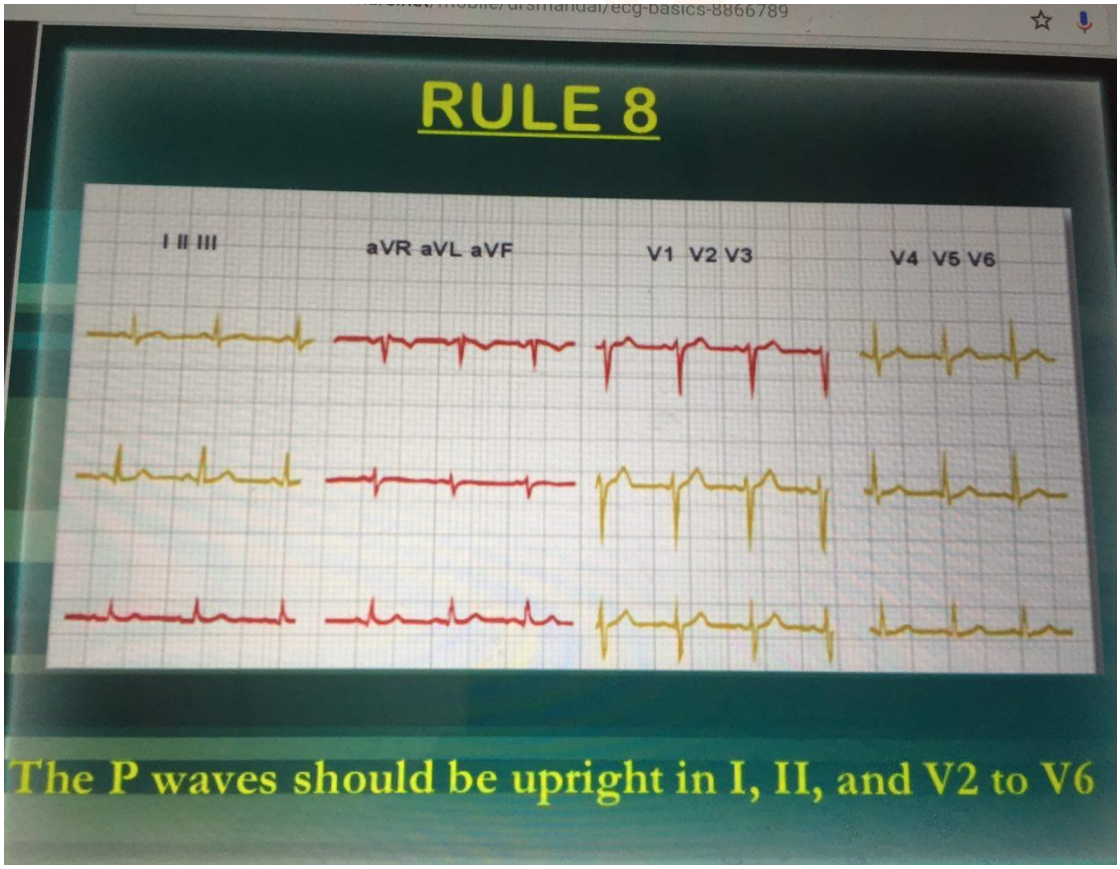
RULE 8
I II III
aVR aVL aVF
V1 V2 V3
V4 V5 V6
The P waves should be upright in I, II, and V2 to V6

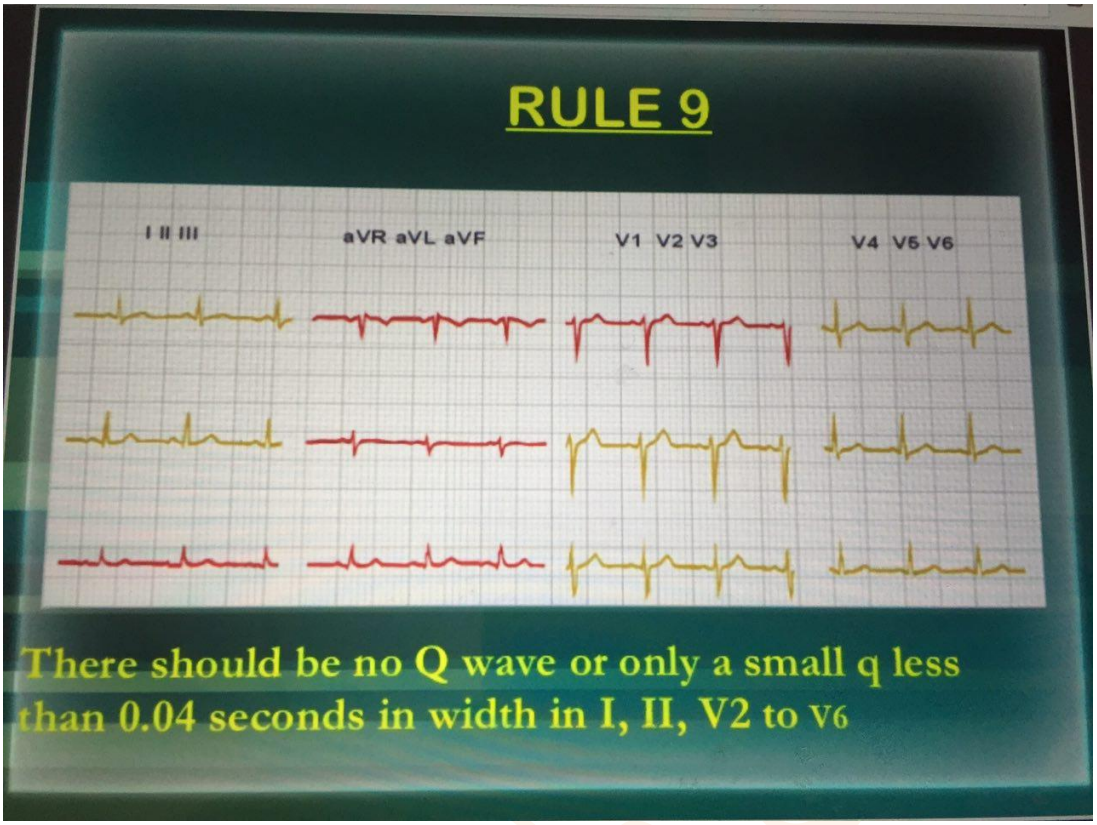

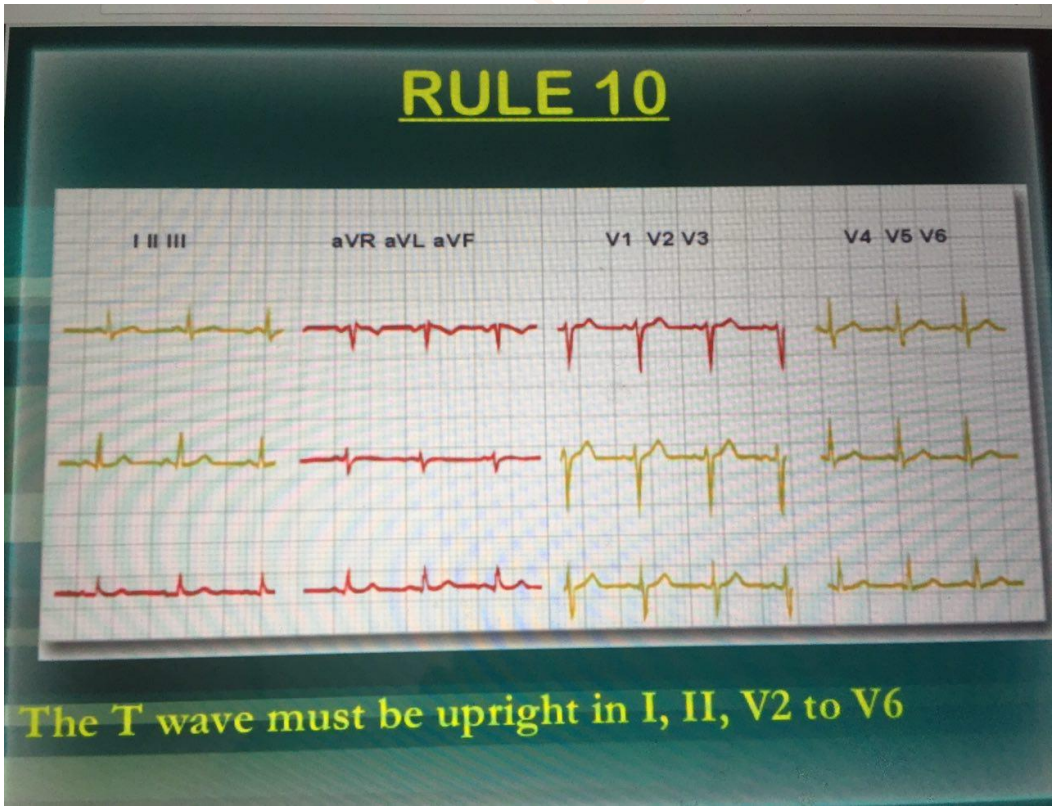

به قانون ۹ و ۱۰ توجه کنید در لیدهایی که t مثبت است q دیده میشود

آموزش خواندن نوار قلب

شناسایی ریتم های قلبی

درتمام کتابها و روشهای آموزشی اولین مرحله در تفسیر نوار قلب این است که شروع ضربان قلب از قدام قسمت قلب شروع شده است زیرا تمام سلولهای قلبی دارای خاصیت تولید ضربان قلب وانتقال آن هستند.

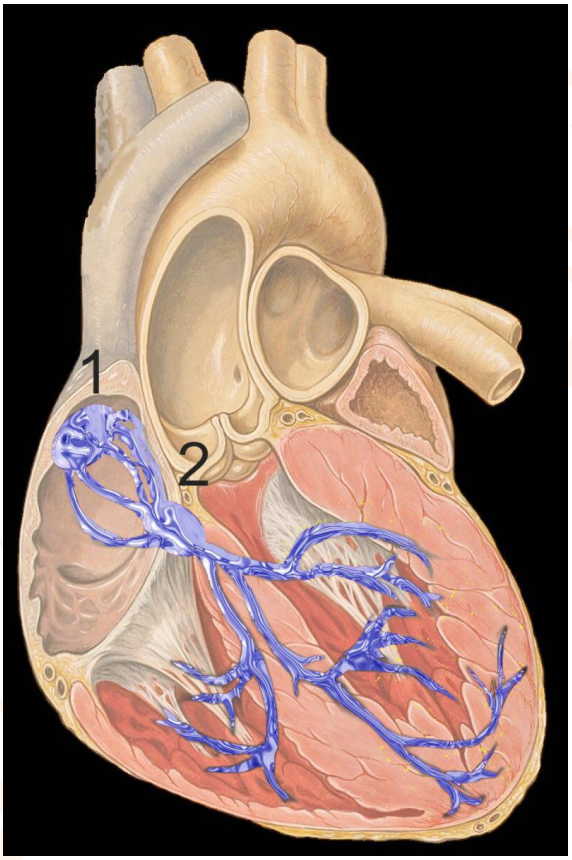

شماره ۱ گره سینوسی دهلیزی وشماره ۲ گره دهلیزی بطنی

قلب از سلولهای قلبی به نام میوسیت تشکیل شده است که در سه ناحیه قلب حالت اختصاصی و تفاوت ساختمانی دارند که شامل:

۱)قسمت بالاو راست دهلیز راست درنزدیکی ورید وناکاوا که به نام گره سینوسی دهلیزی شناخته می شود.

۲)در قسمت پایین دهلیز راست و نزدیک دریچه تریکوسپید که شامل گره دهلیزی بطنی و باندل هیس است.

۳) مسیرهای انتقال ضربان داخل بافت دهلیزی از گره سینوسی تا گره دهلیزی بطنی(هنوز آناتومی این مسیرها کاملا شناخته نیست) و مسیر انتقال از هیس به بطنها که همان سیستم پورکنژ است که به نوعی شاخه های هیس محسوب می شوند.

لذا ممکن است ضربان قلب از هر قدام از این سه ناحیه شروع شود

اگر ضربان از گره سینوسی دهلیزی شروع شود به آن ریتم سینوسی می گوییم

اگر ضربان از گره دهلیزی بطنی ویا هیس شروع شود به ان junctionsl rhythm گفته می شود

اگر ضربان از جایی بین درون دهلیز وخارج دوگره شروع شود atrial rhythm نامیده می شود

اگر ضربان در بافت بطنی شروع شود به ان ventricular rhythm می گوییم.

هرکدام از چهار ناحیه ضربان ساز قلبی (گره سینوس دهلیزی –گره دهلیزی بطنی–میوسیت دهلیزی–میوسیت بطنی) دارای تعداد ضربان ذاتی خاص خود می باشند.

برای مثال :

گره سینوسی دهلیزی درهردقیقه ۱۰۰ ضربان

گره دهلیزی بطنی ۶۰ ضربان

دهلیزها ۵۰ و بطنها ۴۰ ضربان دردقیقه میتوانند تولید کنند

نکته مهم درمورد این سرعت تولید ضربان این است که وقتی یکی از این چهار کانون ،تولید ضربان را به عهده میگیرد بقیه کانونها مهارمی شوند و اصطلاحا در referactory period قرارمی گیرند.

باتوجه به اینکه سرعت تولید ضربان درگره سینوسی دهلیزی بیشتر از کانونهای دیگر می باشد لذا شروع ضربان قلب از این کانون است (گره قلدر زورگو!!!)وبقیه مهار می شوند.

حال باید تعیین کنیم که ریتم ما از کدام یک از انواع چهارگانه قبلی است

برای درک این موضوع ابتدا باید با مفهوم برآیند نیروها یا امواج الکتریکی آشنا شویم

وقتی ضربان ساز قلب درگره سینوسی دهلیزی باشد امواج مطابق شکل اول ،درچند مسیر به طرف گره دهلیزی بطنی میروند ،گرچه همزمان در دهلیز چپ نیز امواج درحال حرکت می باشند ولی برایند کلی امواج در دو دهلیز به صورت فلش و یا برداری است که از گره سینوسی دهلیزی در بالا و راست دهلیز راست بطرف پایین وچپ این دهلیز در نزدیکی دریچه سه لتی امتداد دارد (شکل دوم)

پس اگر ریتم ما سینوسی باشد بردار از شمال غربی دهلیز بطرف جنوب شرقی دهلیز راست است واین باعث می شود که در لیدهایی که نوک فلش به طرف آنها می باشد موج دهلیز (موجp) مثبت باشد و در لیدهایی که مخالف جهت نوک بردار دهلیزی می باشند موج p منفی باشد.

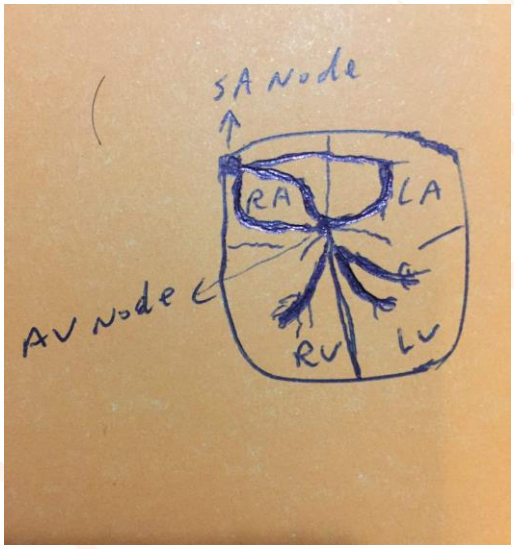

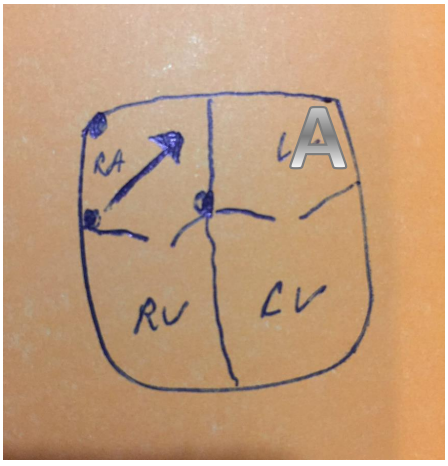

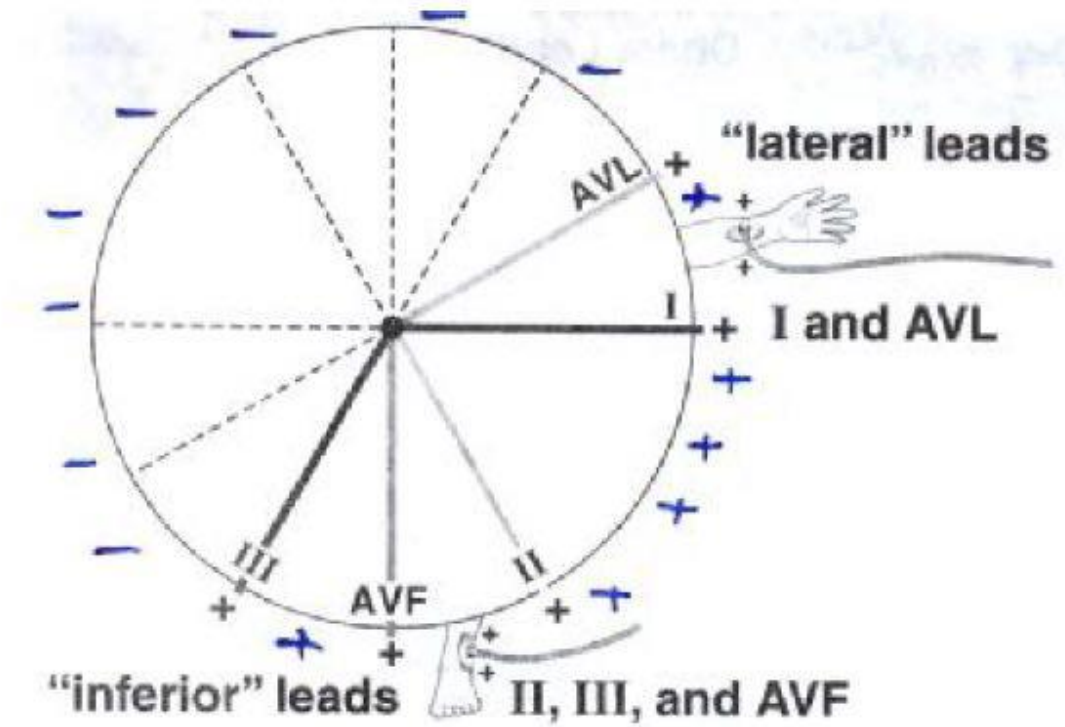

به محل قرارگیری لیدها دقت کنید.

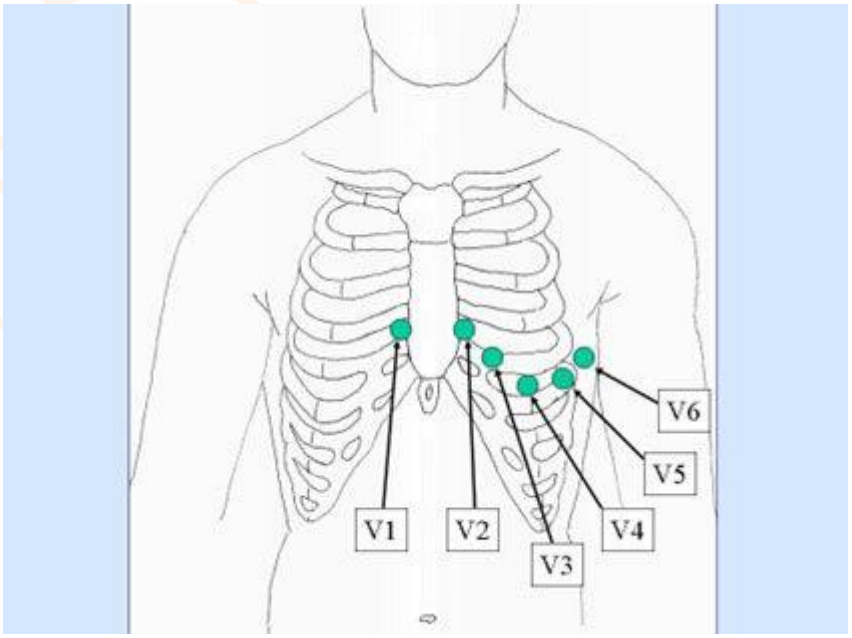

با عرض معذرت بابت رسم دستی بعضی از شکلها، در تصاویر مربوط به محل لیدها اگر بردار امواج دهلیـزی را،مطـابق شکل دست نویس، تجسم کنید میبینید که انتظار داریم در ریـتم سینوسـی مـوج p در لیـدهای ||,|||,AVFو V2-V4 مثبت باشد

حال اگر کانون دیگری بجز گره سینوسی دهلیزی ،فرضا از محلی در پایین و راست دهلیز راست تولید ضربان قلـب را بدست بگیرد بردار از جنوب غربی بطرف شمال شرقی دهلز راست خواهد بود دراین حال موج p در لیدهای گفته شـده قبلی منفی و در لید avl مثبت خواهد بود که بطرف نوک فلش قرار دارد.

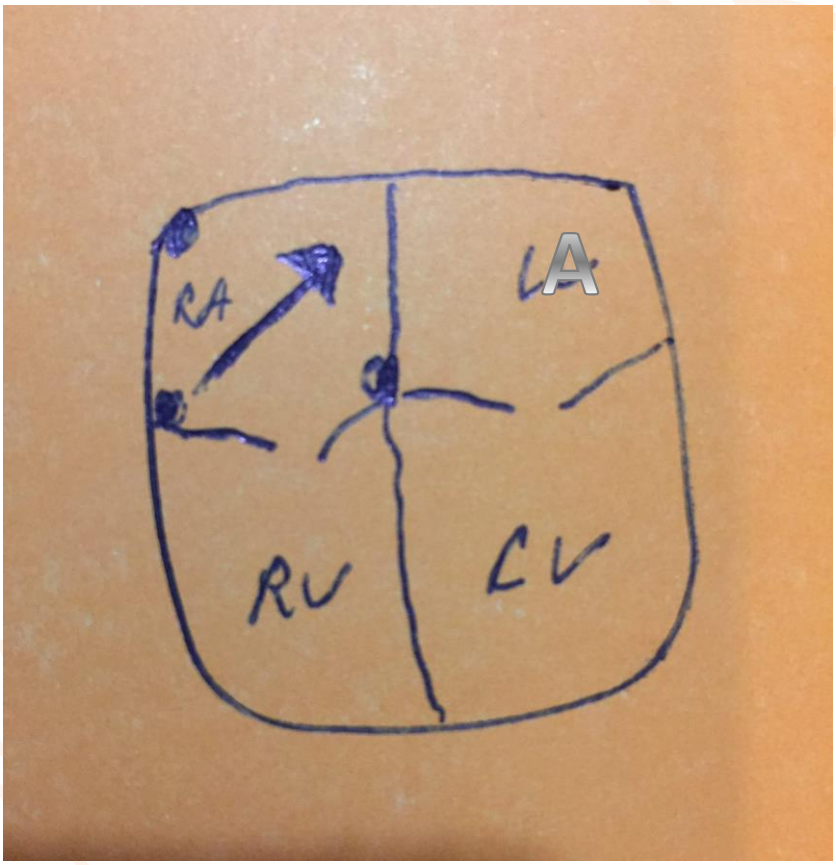

بطور ساده اگر دهلیز را بصورت دایره درنظر بگیریم از محل شروع ضربان ، اگر شعاع دایره رسم شود این شعاع بردار وجهت ان را و لذا تغییرات لیدها را نشان خواهد داد.

تشخیص ریتم نرمال سینوسی

گفتیم که اولین مرحله تفسیر نوارقلب تعیین ریتم آن است که در واقع ریتم یعنی محل اولیه شروع ضربان قلب .

ریتم نرمال سینوسی است و برای تشخیص وجود آن ،باید چند معیار وجود داشته باشد:

۱-موج p واضح در تمام لیدها دیده شود.

۲-موج p در لیدهای |,||,avl, avfمثبت باشدیعنی بالای خط ایزوالکتریک باشد و در لید AVR منفی باشد.

واضحترین موج در لید||دیده میشودمیشود چون نوک بردار به طرف آن است.

۳-تمام امواج p شکل مشابه داشته باشند.

۴-بعد از هرموج p یک موج QRS وجود داشته باشد.

۵-تعداد امواج p ۱۰۰-۶۰باردردقیقه (ضربان ذاتی گره دهلیزی)باشد.

اگرحتی یکی ازموارد پنج گانه بالا منفی باشد ریتم غیرسینوسی محسوب می شود.

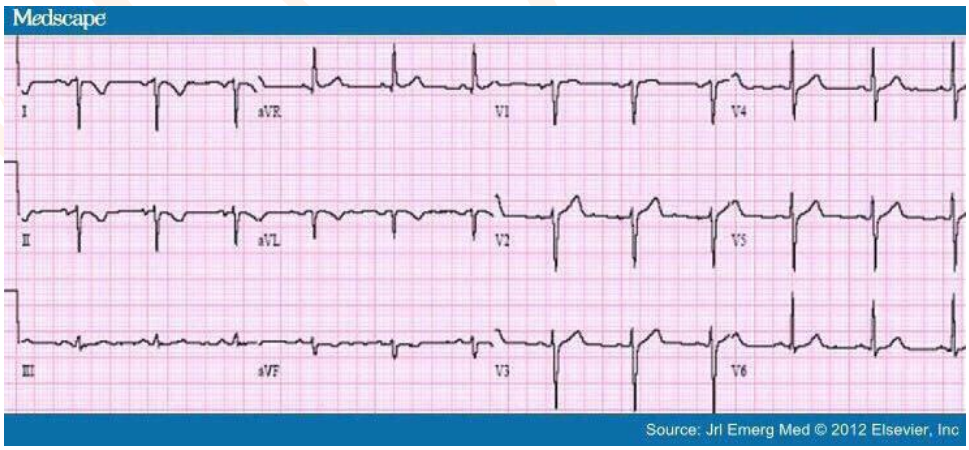

باتوجه به اینکه موج p درلید || مثبت نمیباشد پس ریتم نوار غیرسینوسی است

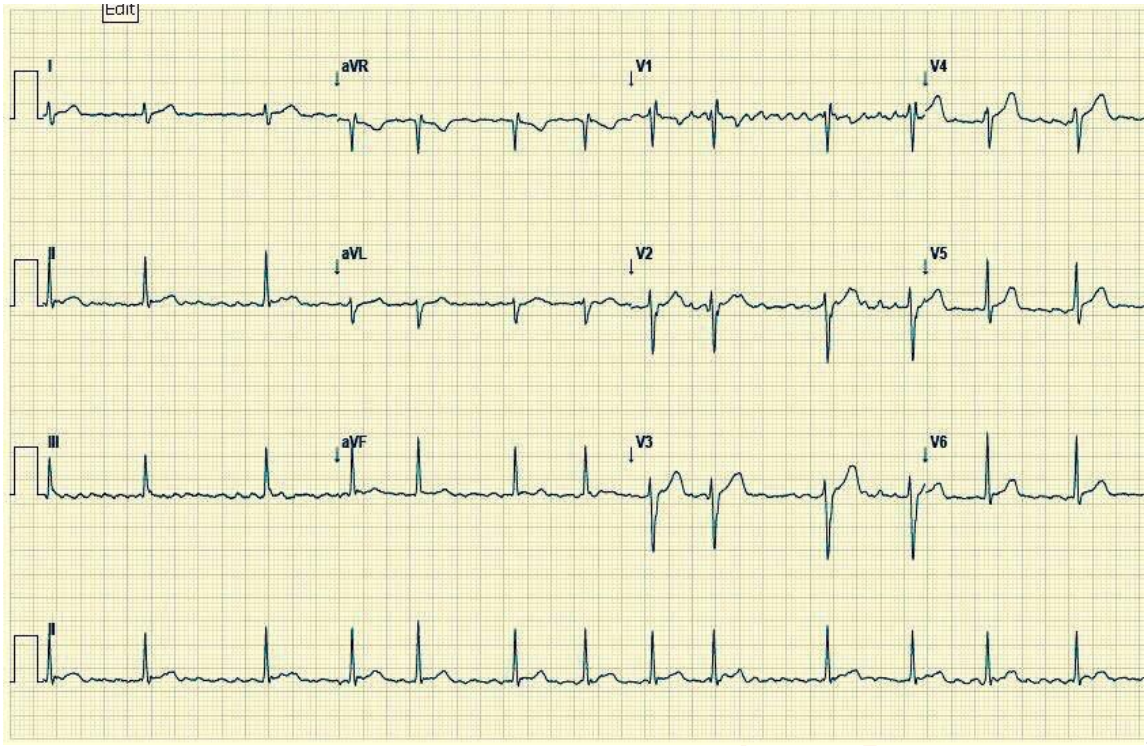

باتوجه به اینکه موج p واضح دیده نمیشود ریتم غیرسینوسی است

افتراق ریتم سینوسی با ریتم دهلیزی

اگر محلی در دهلیز ،بجز گره سینوسی دهلیزی ،شروع کننده ضربان قلب باشد ریتم حاصل ریتم دهلیزی- atrial rhythm -نامیده می شود

ریتم سینوسی ممکن است دراثر اختلال گره سینوسی ویا بیماریهای همراه با افزایش فشار دهلیز راست یا چپ باشد که باعث فعال شدن کانونهای ضربان ساز می شود

حال ببینیم فرق آن با ریتم سینوسی چیست

۱)باتوجه به اینکه تولید موج الکتریکی دربافت دهلیزی صورت میگیرد واز طریق میوسیت های دهلیزی به طرف بافت های مجاور میرود موج p در نوارقلب دیده میشود زیرا قبلاگفتیم وجود موج p صرفا نشان دهنده انقباض دهلیز است نه چیز دیگر.

۲) اگرشروع ضربان ازیک نقطه دردهلیز باشد امواج p همه شبیه هم خواهند بود

۳) باتوجه به اینکه امواج بعد از رسیدن به گره دهلیزی بطنی باعث انقباض بطن خواهند شد پس انتظـار دیـدن QRS هم داریم.

۴) تعداد ضربان ذاتی گره سینوسی ۱۰۰-۶۰ دردقیقه وبافت دهلیزی حدود۸۰-۶۰ دردقیقـه میباشـد بنـابراین سـرعت ضربان p نیز مشابه ریتم سینوسی می باشد.

۵) تنها تفاوت ریتم دهلیزی با ریتم دهلیزی در بردار یا محور الکتریکی دهلیز است،

فرض کنیم ضربان از محلی در پایین وراست دهلیز راست ونزدیک دریچه سه لتی شروع شود،دراین حال موج p در لید AVLمثبت است ودر لید|| و AVF منفی است زیرا بردار قلب ازجنوب غربی دهلیز راست به طرف شمال غربی ان است

باز هم یاداوری میکنم که بردار الکتریکی ،که تعیین کننده مثبت یا منفی بودن مـوج در نوارقلـب اسـت،قطر دایـره ای است که شروع این قطر محل تولید موج و خود دایره شامل دهلیز یابطنی است که موج در آن ایجاد شده است

پس درخواندن نوار قلب همیشه باید به این نکات توجه کرد:

وجود موج p

شکل مشابه موج p

تعداد موج p در دقیقه

وجود QRS بعد از هر موج p

محور الکتریکی قلب که باید به مثبت یا منفی بودن p در لیدهای ||,|وAVL,AVF دقت کرد

نکته مهم:اگر در لیدی موج p هم دارای بخش مثبت وهم منفی باشد یعنی بردار قلب بر آن لید عمود است

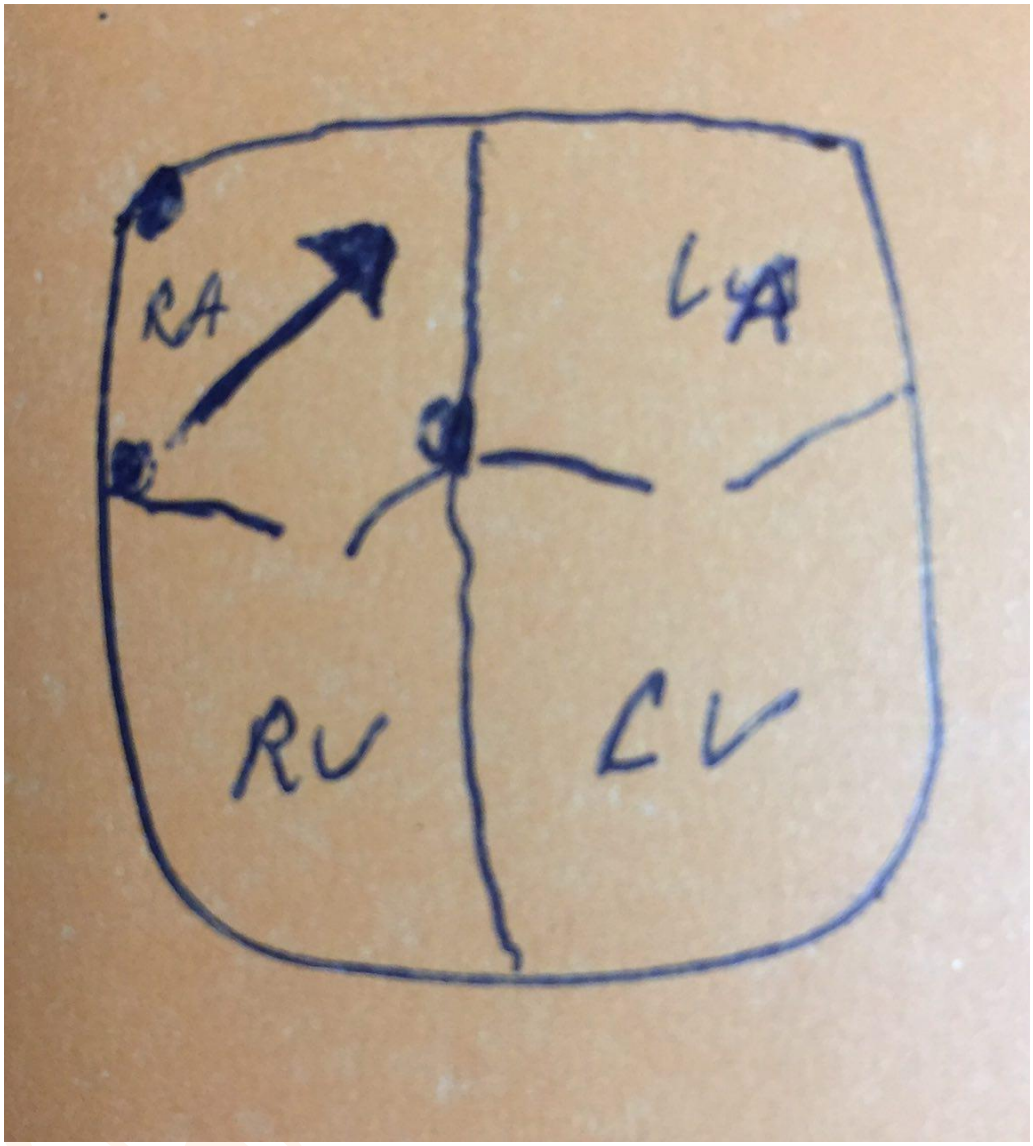
RA
LA
RV
LV

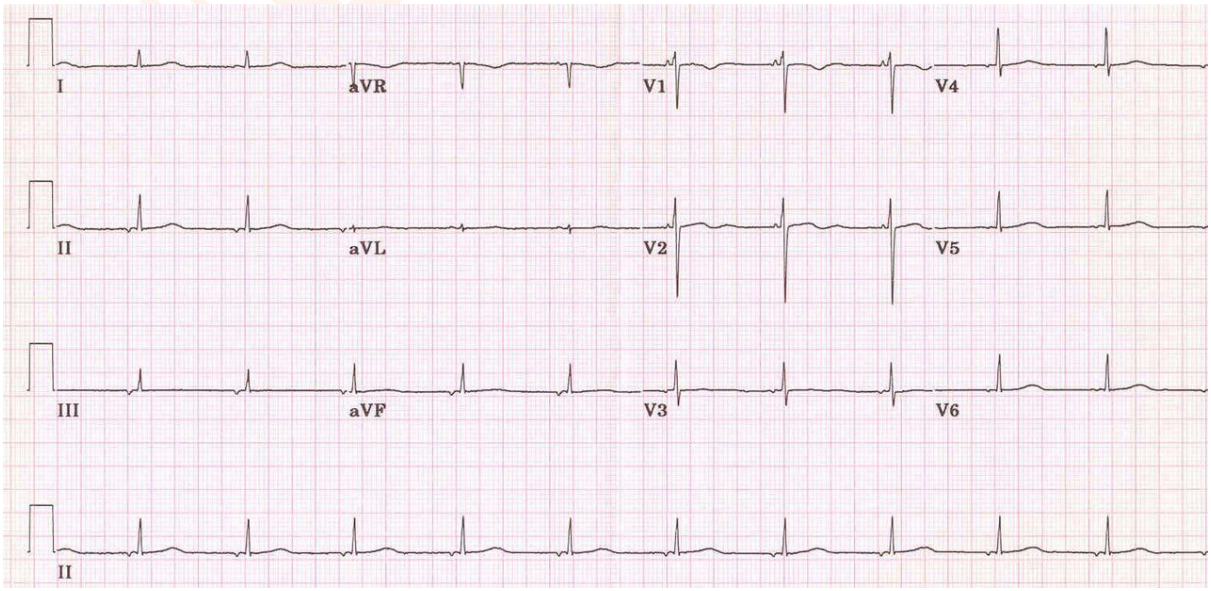
I
aVR
V1
V4
II
aVL
V2
V5
III
aVF
V3
V6
II

همونطور که در نوار میبینید، امواج P در لیدهای ۲ و ۳ و AVF منفی هستند! یعنی بردار برایند داره ازین لیدها دور میشه! اینا هم که لیدهای تحتانی اند! پس بردار برایند داره از پایین دهلیز به سمت بالا میره!

یعنی یه نقطه ای پایین دهلیزها، داره ریتم و ضربان تولید میکنه.

از طرفی موج P در لیدهای ۱ و AVL کاملا مثبته پس بردار برایند داره به این ۲ لید که در سمت چپ هستند نزدیک میشه!

و نهایتا موج P در لید AVR اگه خوب دقت کنیم ۲ جزئیه یعنی بردار برایند بر جهتِ لید AVR عموده..یعنی کانون شروع موج پایین وراست دهلیز راست میباشد.

گفتیم که تولید ضربان الکتریکی قابلیت ذاتی تمام سلولهای قلبی است ولی وقتی در یک ناحیه از قلب جریان الکتریکی تولید شد نواحی دیگر قلب از نظر شروع ضربان قلب مهار شده و فقط میتوانند جریان الکتریکی را انتقال دهند

کانون شروع کننده ضربان بستگی به سرعت تولید جریان الکتریکی دارد.

بدین نحو که :

سرعت تولید ضربان درگره سینوسی حدود ۱۰۰ضربان دردقیقه

بافت دهلیزی حدود ۸۰

گره دهلیزی بطنی وهیس حدود ۶۰

وبافت بطنی حدود۴۰ ضربان دردقیقه میباشد

پس اولویت باگره سینوسی است که سرعت عملکرد بالاتری دارد اگراین گره مشکل داشته باشد دهلیز تولید ضربان را شروع می کند و اگر دهلیز هم مشکلی داشته باشد وظیفه تولید ضربان را به عهده میگیرد و اخرین امید قلب هم به شروع ضربان از بافت بطنی است

حال فرض کنیم گره سینوسی و یا بافت دهلیزی دراثر بیماری قادر به تولید موج الکتریکی نمی باشند ،دراین موقعیت گره دهلیزی بطنی فرماندهی تولید ضربان را بعهده می گیرد.

وقتی موج الکتریکی در گره دهلیزی بطنی تولید شد امواج حاصل دو راه برای انتشار پیش رو دارند :

بطرف بالا یا دهلیزها

بطرف پایین یا بطنها

البته انتقال در هردومسیر همزمان شروع میشود

باتوجه به اینکه انتقال ازگره دهلیزی بطنی بطرف بطن ازطریق هیس وپورکنژ صورت میگیردلذا انتقال نسبت به دهلیز سریعتر است ولذا شاهد هستیم که دراکثر موارد junctionsl rhythm موج p دیده نمیشود زیر درون موج QRS پنهان است

ولی گاهی به عللی سرعت عبور موج دردهلیزها سریتر است دراین حال موج p بلافاصله قبل از QRS دیده میشود (چسبیده به QRS)

برعکس ممکن است گاهی به عللی سرعت انتقال موج دردهلیز اهسته تر ازمعمول باشد دراین حال موج p بلافاصله بعد از موج QRS دیده میشود

بردار موج دهلیزی در لیدهای ||,|||,AVF منفی است زیرا امواج از پایین دهلیز به بالا حرکت میکنند وبردار امواج دهلیزی بطرف بالاست

پس فرق ریتم junction با سینوسی بشرح ذیل است:

ممکن است موج p دیده شود یا نشود

امواج p دیده ش

ضربان حدود ۶۰ است

موج QRS دیده میشود

موج pدرلیدهای ||,|||,AVF منفی است.

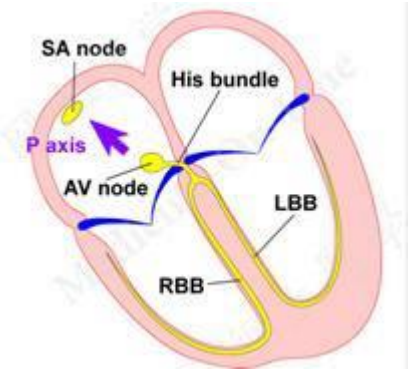

بردار p در ریتم junction

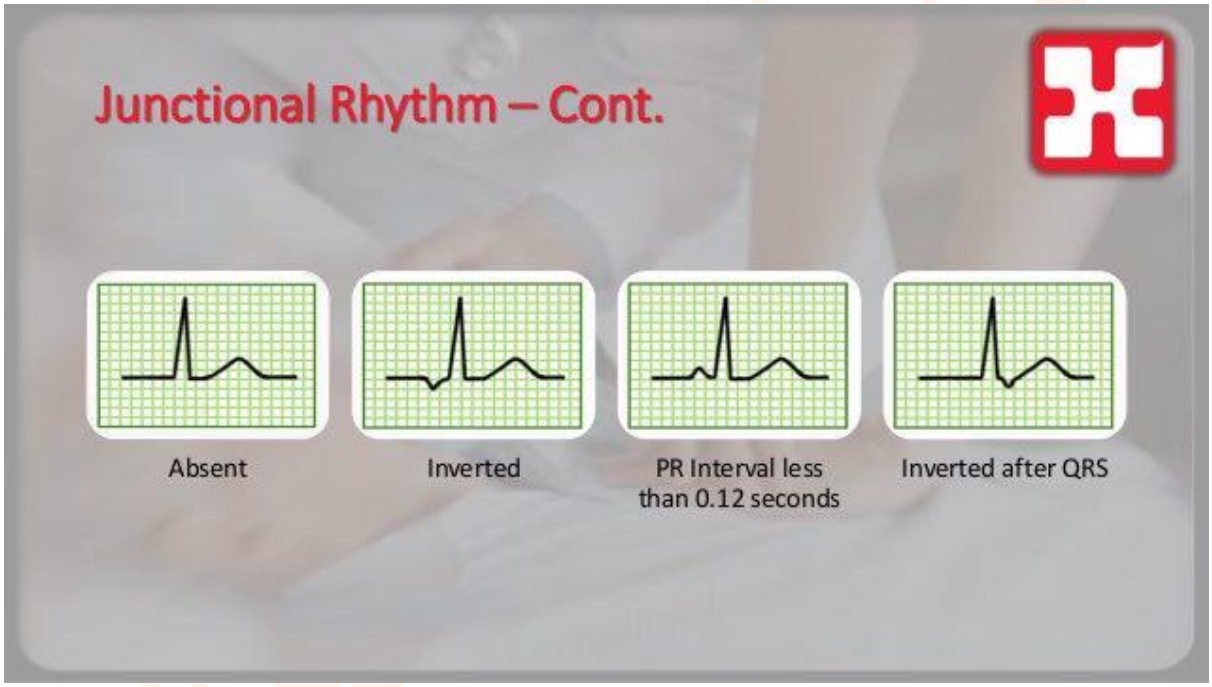

امکان دیدن p در موقعیتهای مختلف نسبت به QRS در ریتم junction

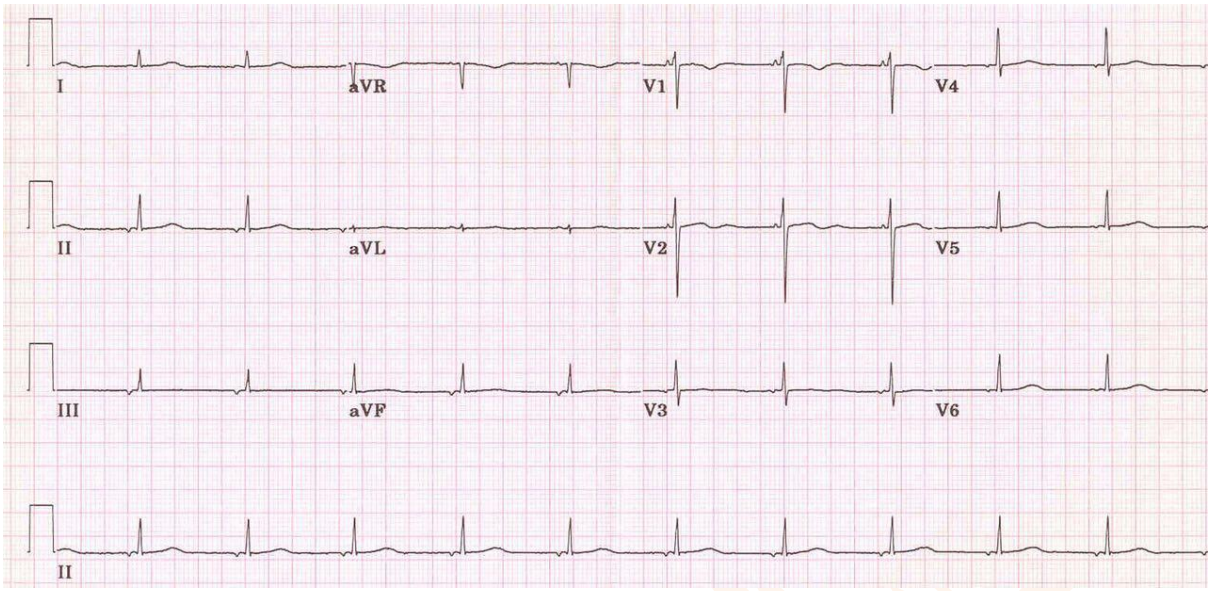

موج p بلافاصله قبل از QRS در ریتم junction

درقسمت های قبل گفتیم که هر ناحیه ای از قلب قابلیت تولید امواج الکتریکی وتولید ضربان رادارد

وگفتیم سرعت تولید ضربان درهر قسمت از قلب متفاوت از نواحی دیگراست

بطوری که گره سینوسی بالاترین وبطن پایین ترین سرعت رادارد

انچه باعث میشود کنترل ضربان قلب ازگره سینوسی به نواحی دیگر منتقل شود دوعامل است:

۱. کاهش سرعت تولید ضربان در گره سینوسی

۲. افزایش سرعت تولید ضربان درنواحی دیگرقلب

چگونه این دورا از هم افتراق دهیم؟

اگر ضربان غیرسینوسی قلب،مثلا ضربان junction باسرعت ذاتی خود کارکند یعنی گره سینوسی عملکرد مختل دارد

اگر ضربان ناحیه غیرسینوسی مثلا junction بیش از ضربان ذاتی ان است یعنی گره سینوسی دهلیزی سالم است وناحیه ضربان ساز جدید، عملکرد غیر طبیعی وافزایش ضربان ذاتی پیداکرده است

پس اگردیدیم ریتم نوار junction وباسرعت ۱۳۰ میباشد یعنی گره سینوسی سالم است وناحیه junction اختلال داشته وعملکرد غیرطبیعی دارد.

تابحال مراکز اصلی تولید ضربان درقلب راشرح دادیم وحال نوبت اخرین کانون ،یعنی ریتم بطنی است

هرگاه بافت بطنی کنترل ضربان قلب رابه عهده بگیرد چند ویژگی دارد:

اولا سرعت تولید موج ۴۰-۲۰ ضربان دردقیقه است

دوم اینکه موج p درقبل از QRS دیده نمیشودچون دهلیزها بطور رتروگراد منقبض شده ولذا موج p در QRS مستتر است ویا بعد از ان دیده میشود

سوم اینکه چون شروع تولید موج الکتریکی دربافت بطنی است و حجم عضله بطنها واندازه انها بیشتر از دهلیزها است باعث میشود که انتقال موج الکتریکی طولانی مدت شده ولذا QRS پهن تر ازنرمال است (حالت عادی دوخانه کوچک در نوار قلب یا حدود هشت صدم ثانیه)

نکته آخر اینکه در ریتم بطنی همیشه جهت موج T مخالف جهت موج QRS می باشد یعنی اگر موج QRS منفی باشد موج T مثبت است و برعکس

پس هرگاه درنوارقلبی موج p درقبل از QRS وجود نداشت ریتم قلب یا بطنی است یا junction

اگر QRS پهن باشد ریتم بطنی است واگر پهن نبوده ونرمال باشد ریتم junction است.

ریتم بطنی باسرعت ذاتی وموج p بعد از QRS

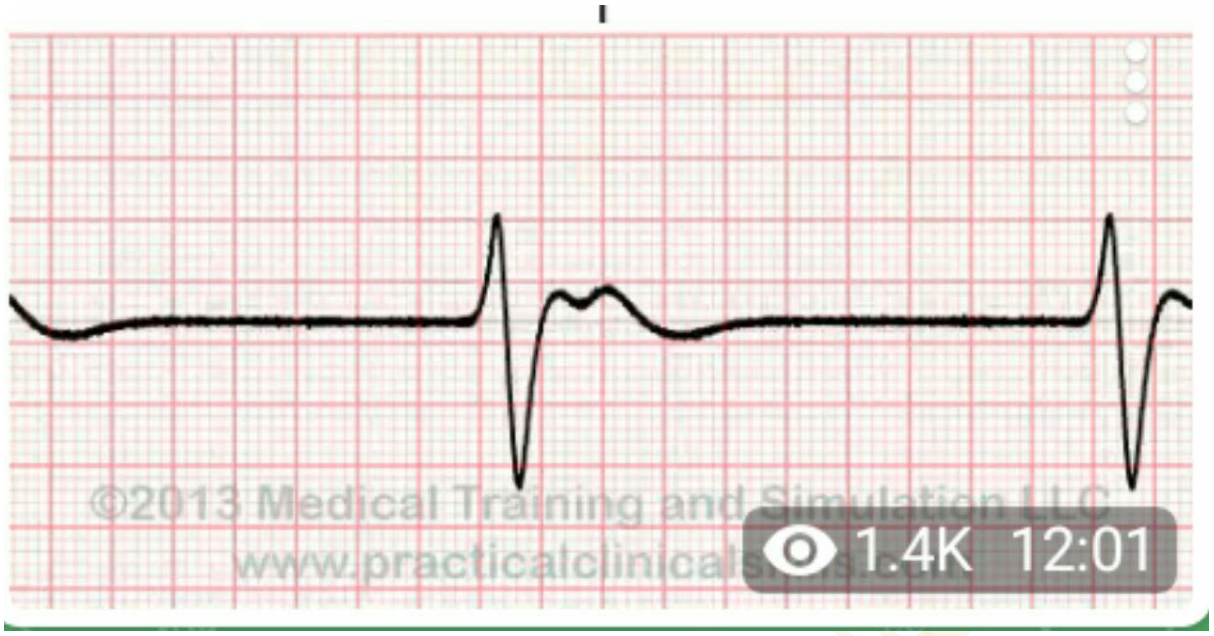

ریتم بطنی با سرعت بالاتر از سرعت ذاتی که نشان دهنده اختلال بافت بطنی است

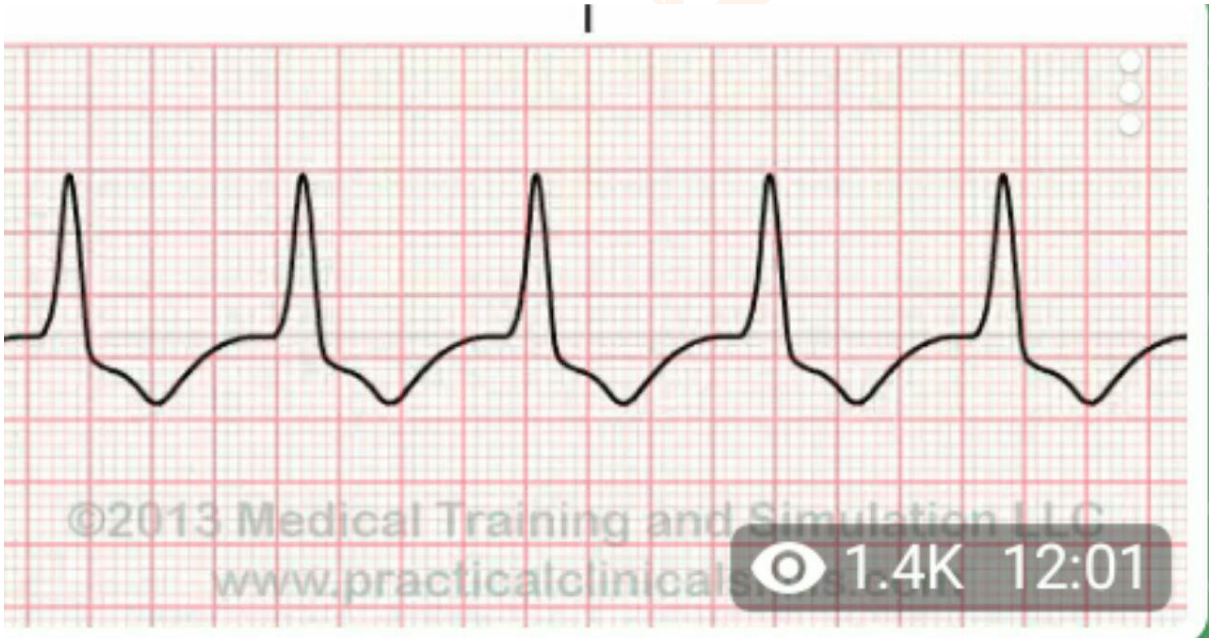

درهردونوار به مخالف بودن جهت QRSوT توجه کنید

تعداد ضربان قلب (Rate)

درجلسات گذشته یاد گرفتیم که ابتدا باید ریتم قلب یا کانون تولید کننده آن را بشناسیم.این قسمت درمـورد rate یـا تعداد ضربان قلب صحبت می کنیم. قبلا گفتیم که هر قسمت از ساختمان قلب تعاد ضربان ذاتی خاصی دارد ولذا تعداد و تناوب امواج ارسالی ان منظم است بنابراین فاصله امواج p-p ویا R-R برابراست

بنابراین برای تعیین rate یا تعداد ضربان قلب –دردقیقه –باید ابتدا نگاه کنیم که آیا فواصل امواج منظم ویا اصطلاحا regular هست یانه؟

نکته دوم این است که ممکن است بین فواصل امواج R-R بین ۲-۱ خانه کوچک نوار قلب اختلاف اندازه وجود داشته باشد که به علت اثر دم و بازدم است، به این صورت که درطی دم ضربان قلب کمی تندتر میشود وR-R به هم نزدیکتر میشود و در بازدم عکس این روی میدهد

پس برای خواندن تعداد ضربان ابتدا به منظم بودن امواج نکاه میکنیم ولی نامنظمی خفیـف –کـه همیشـه بخـاطر دم وبازدم دوره ای ومتناوب است– اهمیتی ندارد.

بعد ازتعیین منظم یا نامنظم بودن فاصله امواج R-R، برای تعیین تعدادضربان دو حالت وجود دارد:

اکر فواصل امواج منظم باشد عدد ۳۰۰را بر تعداد مربع های بزرگ–هرمربع بزرگ شامل پنج مربع کوچک است – بـین دو موج R متوالی راتقسیم میکنیم

مثلا اگر تعداد مربع های بزرگ بین دو موج R متوالی ۶ تا باشد تعداد ضربان قلب ۵۰ می باشد.

حالت دوم این است که فواصل امواج نامنظم باشد، دراین وضعیت به صورت ذیل عمل میکنیم:

میدانیم که هر مربع بزرگ نوار قلب شامل پنج مربع کوچک است وهر ضلع مربع کوچک یک میلیمتر طول دارد ونیـز میدانیم سرعت ثبت نوارقلب ۲۵ میلیمتر درثانیه است یعنی درهرثانیه برابر ۲۵ مربع کوچک یا پنج مربـع بـزرگ رسـم میشود ،درزمانی که امواج نامنظم میباشند باید برای محاسبه تعداد ضربان قلب تعداد امواج R را دربین پنج مربع بزرگ شمرده–برابر یک ثانیه– وعدد حاصل را در ۶۰ ضرب کنیم تا تعدادضربان قلب دردقیقه بدست اید.



- 5 big boxes = 1 sec
- 1 ECG = 10 sets of 5 big boxes
- Therefore one ECG = 10 secs

- Rate = BPM or R Waves/60secs
- 1 ECG x 6 = 1 min
- Count up R waves in one ECG x 6 = BPM

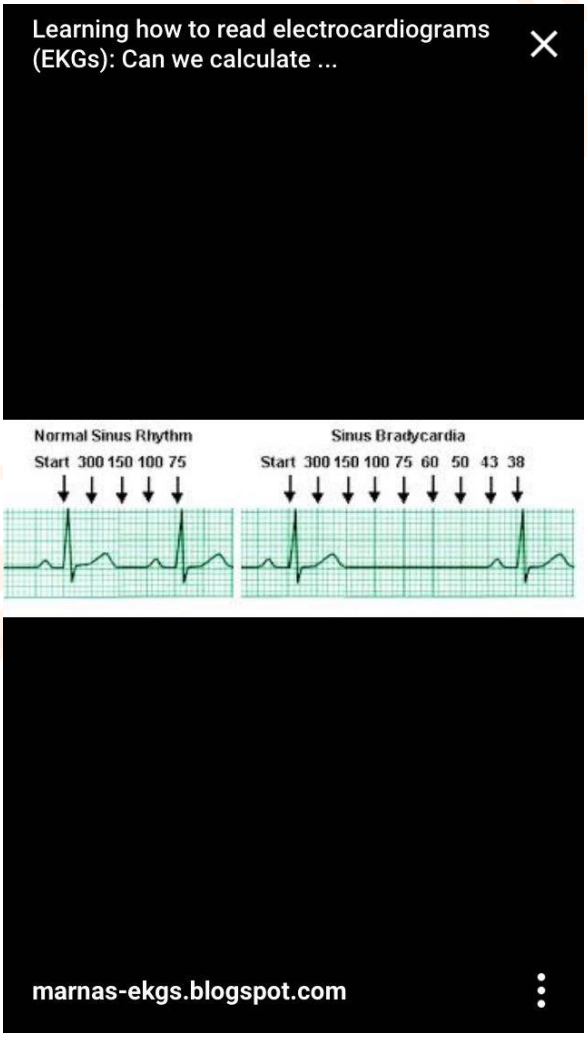

تعریف تاکی کاردی و برادیکاردی

حال که چگونگی تعیین تعداد ضربان قلب رایاد گرفتیم به تعریف تاکی کاردی وبرادی کاردی می پردازیم

با توجه به اینکه بیشترین ضربان ذاتی قلب مربوط به گره سینوسی دهلیزی میباشد(۱۰۰-۶۰ضربان دردقیقه) هر ضربان بیش از ۱۰۰ به معنی تاکی کاردی است

زیرا حداکثر ضربان ذاتی ۱۰۰ میباشد

مثلا گرچه حداکثر ضربان ناحیه junction حدود ۶۰ میباشد ولی junctional tachycardia به معنی ضربان بیش از ۱۰۰ دراین ناحیه است

حال فرض کنیم ناحیه junction با ضربان ۸۰ فعالیت کند ایا این ضربان نرمال است یا تاکی کاردی محسوب میشود ؟

هرگاه ضربان ناحیه ای ازقلب بیش از ضربان ذاتی بوده ولی کمتر از ۱۰۰ باشدaccelerated rate خوانده می شود ، درمثال بالا باید بگوییم

accelerated junctional rate

درمورد تعریف برادیکاردی عدد ثابتی وجود ندارد وبراساس تعداد ضربان ذاتی هر کانون قلبی محاسبه میشود مثلا اگر ریتم سینوسی باشد (ضربان ذاتی ۱۰۰-۶۰)ضربان کمتر از ۶۰ برادیکاردی محسوب میشود ،اگر ریتم بطنی باشد (ضربان ذاتی ۴۰-۲۰) ضربان کمتر از بیست ،برادیکاردی بطنی محسوب میشود

ضربان زودرس دهلیزی premature atrial contraction:PAC

فرض کنیم ریتم قلب سینوسی است در این حالت امواج ضربان ساز قلب از گره سینوسی دهلیزی شروع می شوند و بعد از گذشتن از بافت دهلیزی (موج p)وارد گره دهلیزی بطنی میشوند و بعد از مکثیً کوتاه از طریق هیس وارد سیستم پورکنژ میشوند تا بطنها راتحریک ومنقبض کنند(QRS)

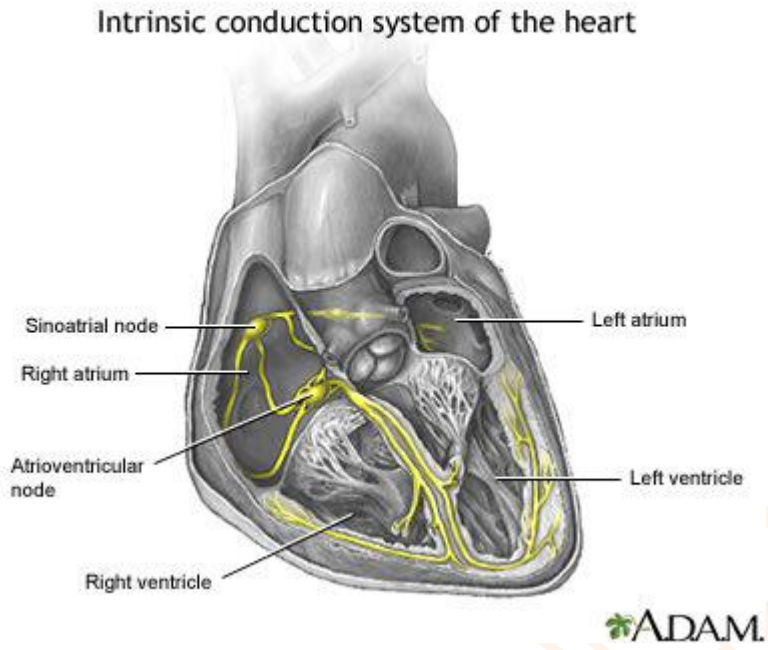

ممکن است در زمانی که انقباض بطنی درحال انجام است و گره سینوس دهلیزی درحال آماده شدن برای ارسال موج سینوسی بعدی میباشد،کانونی دربافت دهلیز ضربان سازی و یا تولید موج الکتریکی را اغازکند ؛به این موج زودرس ،ضربان زودرس دهلیزی premature atrial contraction:PAC میگویند

مشخصات ضربان زودرس دهلیزی به شرح ذیل است:

اگرکانون شروع کننده ضربان زودرس نزدیک گره سینوسی باشد شکل p ان مشابه p سینوسی است ولی اکر از نواحی دیگر دهلیز منشا گرفته باشد شکل متفاوت دارد

موج QRS بعد از p زودرس شکل عادی دارد

وقتی ریتم قلب سینوسی میباشد فواصل امواج p متوالی باهم برابراست ،مثلاچهارخانه بزرگ ازهم فاصله دارند

وقتی PACایجاد میشود این ضربان زودرس به تمام دهلیز منتشر میشودولذا گره سینوسی دهلیزی راکه درحال اماده شدن برای ارسال موج الکتریکی بوده است،مهار کرده ومانع عملکرد آن میشودو اصطلاحا ان را reset میکند وباعنایت به اینکه معمولا ضربانات زودرس،منفرد میباشند وبعد از رخ دادن انها ، بعد از یک وقفه زمانی دوباره ریتم سینوسی میشود لذا موج بعدی با چهار خانه فاصله از این ضربان زودرس شروع میشود و اصطلاحا گفته میشود وقفه زمانی در PAC ناکامل است

یعنی فاصله موج سینوسی کامل قبل از PAC وموج سینوسی کامل بعداز آن،کمتر از دوبرابر فاصله دومـوج سینوسـی متوالی است.

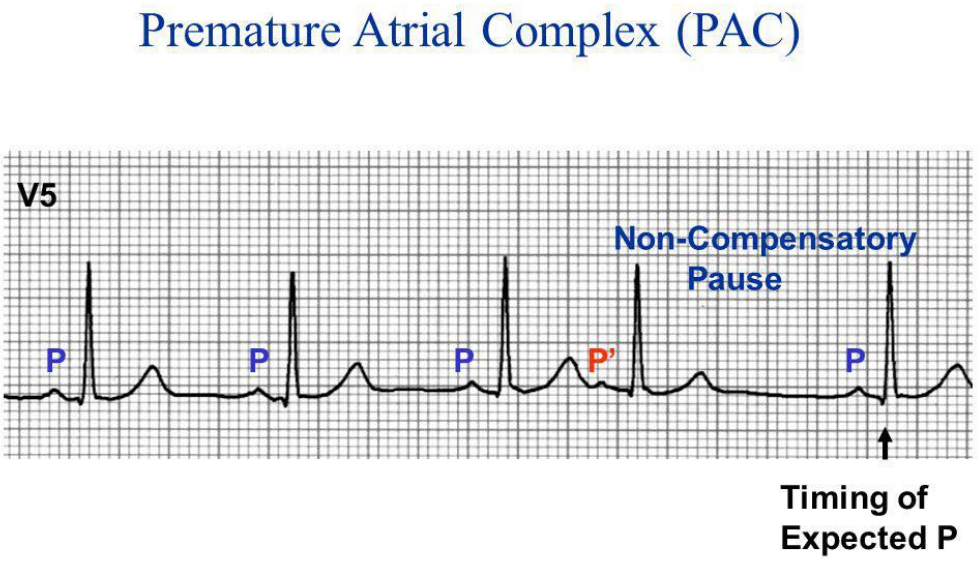

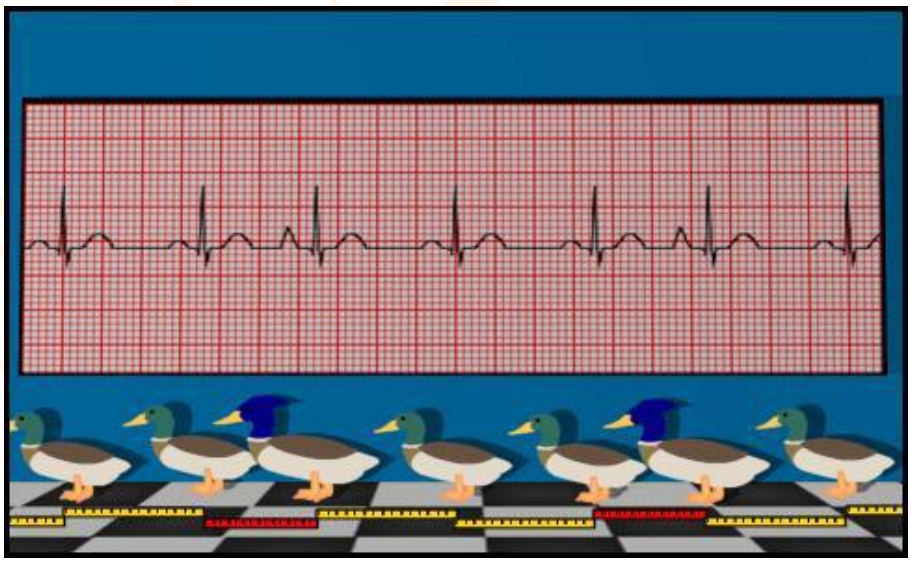

اردک سوم وپنجم ازچپ از صف بیرون زده اند PAC

ضربان زودرس بطنی PVC

ممکن است بعد از اتمام انقباض بطنی(پایان QRS)ودر زمان انبساط قلبی وقبل از شروع ریتم سینوسی بعدی(موجp)کانونی دربافت بطنی شروع به دپلاریزاسیون کند وباعث موج QRS زودتر از موعد کند (PVC)

مشخصات ضربان زودرس بطنی به شرح ذیل است؛

چون موج زودرس از بطن شروع شده است قبل از آن موج p دیده نمیشود

بعلت اینکه کانون خارج از سیستم پورکنژ بوده وانتشار امواج الکتریکی درداخل بافت حجیم بطنی به اهستگی صورت میگیرد لذا QRS حاصل از PVC پهن است

وقتی موج زودرس از بطن شروع میشود تا تحریک کامل بطن ، ورسیدن امواج ان آن به دهلیز،مدتی طول میکشد ولذا گره سینوسی دهلیزی از ماجرا خبری ندارد ولذا سر زمان بندی همیشگی اش (همان چهارخانه بزرگ فاصله ازp قبلی)موج سینوسی را ارسال میکند،ولی

دراین زمان بطن درحال تحریک توسط موج زودرس بطنی ایت ولذا این موج p سینوسی ,که بعد از PVC دیده میشود ، فاقد QRS است,پس بعداز موج زودرس ما یک p تنها داریم وچهارخانه بعد از این p تنها دوباره ریتم سینوسی کامل را داریم واصطلاحا میگویند وقفه جبرانی در ضربان زودرس بطنی کامل است.

یعنی فاصله موج سینوسی کامل قبل از PVC وموج سینوسی کامل بعداز آن،دوبرابر فاصله دوموج سینوسی متوالی است



معمولا ضربان زودرس منفرد است

وبه ریتم حاصل ؛ریتم سینوسی+ضربان زودرس گفته میشود

اگر ضربان زودرس یک درمیان روی دهد به آن bigeminy واگر دو درمیان ایجاد شود trigeminy میگوییم

اگر سه ضربان متوالی نارس دهلیزی ایجاد شود به ان تاکی کاردی دهلیزی میگوییم

اگر سه موج PVC متوالی ایجادشود به آن تاکیکاردی بطنی میگوییم

به فاصله بین ضربان زودرس و موج سینوسی قبلی coupling interval گفته میشود

دربعضی کتب بجای ضربان زودرس ، لغت اکستراسیستول استفاده میشود

اگر کانونهای متفاوتی باعث PAC یا PVC شوند شکل هر ضربان زودرس باضربان دیگر متفاوت است وبه ان multifocal میگویند

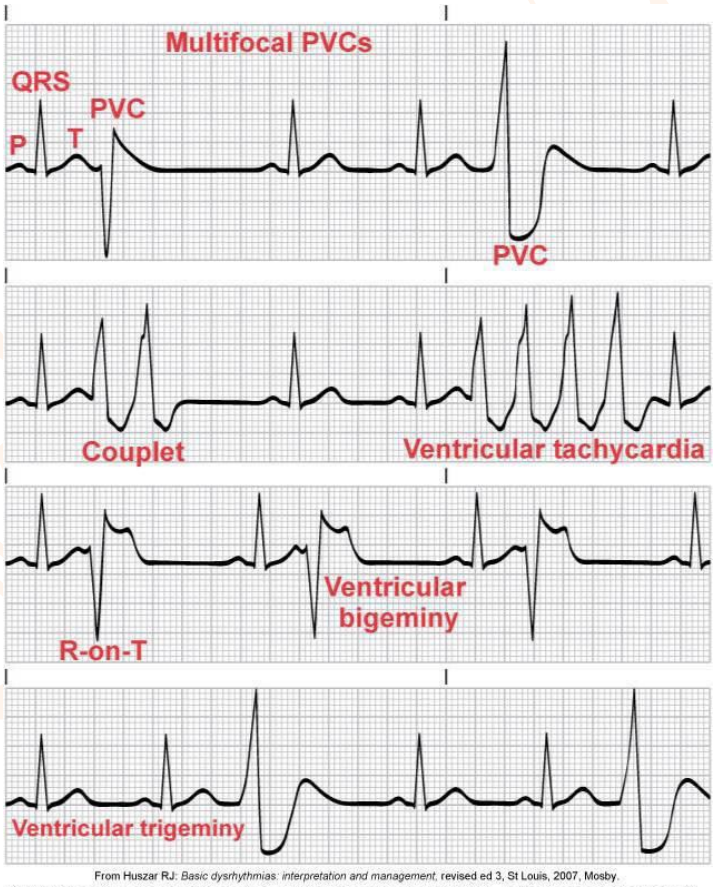

From Huszar RJ: *Basic dysrhythmias: interpretation and management*, revised ed 3, St Louis, 2007, Mosby.

Fig. 36-17. Various forms of premature ventricular contractions (PVCs). Note: Recorded from lead II.

ضربان ساز سرگردان wanderig pacemaker:WPM

بحث قبلی مادرمورد ضربانهای نابجا بود وگفتیم که دراین مواقع درحقیقت دوکانون درقلب تولید ضـربان را بـه عهـده دارند:

۱)یکی از این کانونها گره سینوسی است و

۲)کانون تولید کننده ضربان زودرس

ممکن است فکر کنید که ایا ممکن است بیش از دو کانون ضربان نابجا را تولید کنند؟

بله ممکن است

اگر بجز گره سینوسی بیش از یک کانون نابجای دیگر (حتی ده کانون)تولید ضربان را بطور متناوب به عهده بگیرد بـه آن :

wanderig pacemaker:WPM ضربان ساز سرگردان میگوییم

حال اگر تعداد ضربانات تولیدی این کانونهای متعدد بیش از ۱۰۰بار دردقیقه باشد به آن:

Multifocal Atrial Achycardia:MAT میگوییم

ریتم MAt درمصرف تئو فیلین ونیز دربیماریهای مزمن تنفسی ریوی دیده میشود

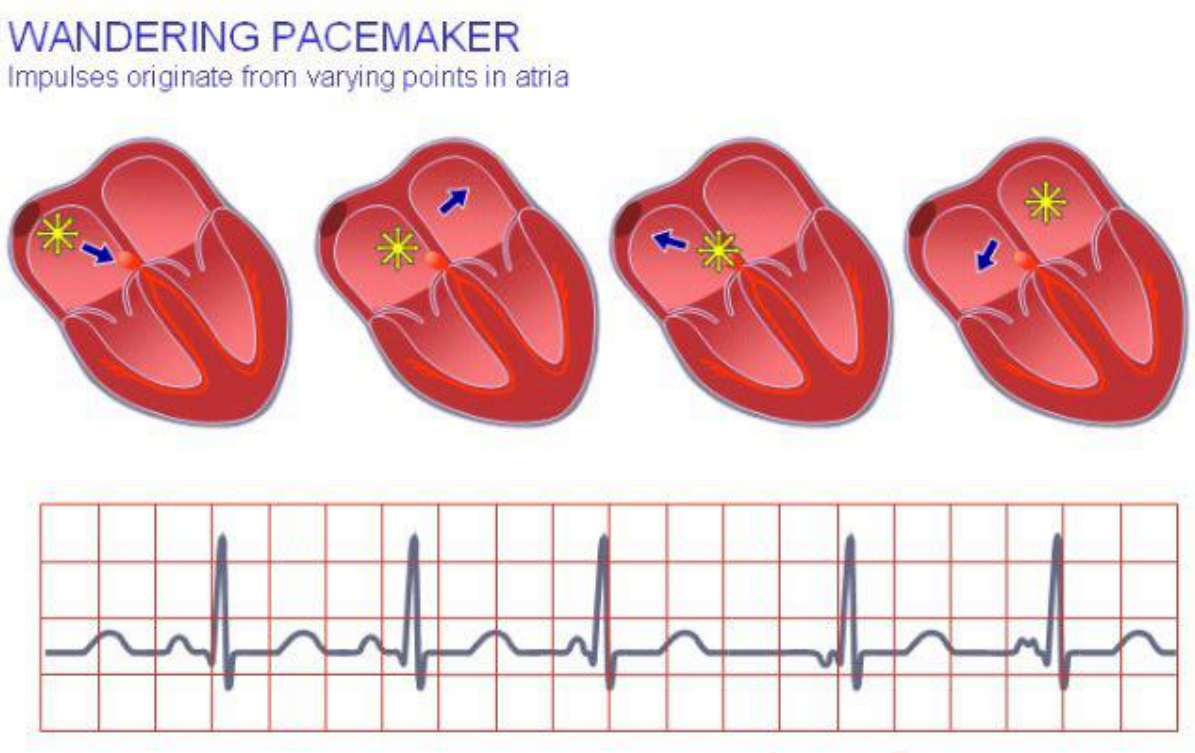

مشخصات WPM به شرح ذیل است:

۱)قبل از هر QRS موج p دیده میشود

۲)شکل pامواج متوالی ,مشابه نیست ودرسه موج متوالی ,حداقل سه نوع شکل p مختلف دیده میشود

۳)موج QRS باریک است

۴)موج QRS باریک است

۵)چون ضربانها از بافت دهلیزی منشا میگیرند وضربان ذاتی بافت دهلیزی حدود ۸۰-۶۰ میباشد ضربان قلب نیز درهمین حدود است



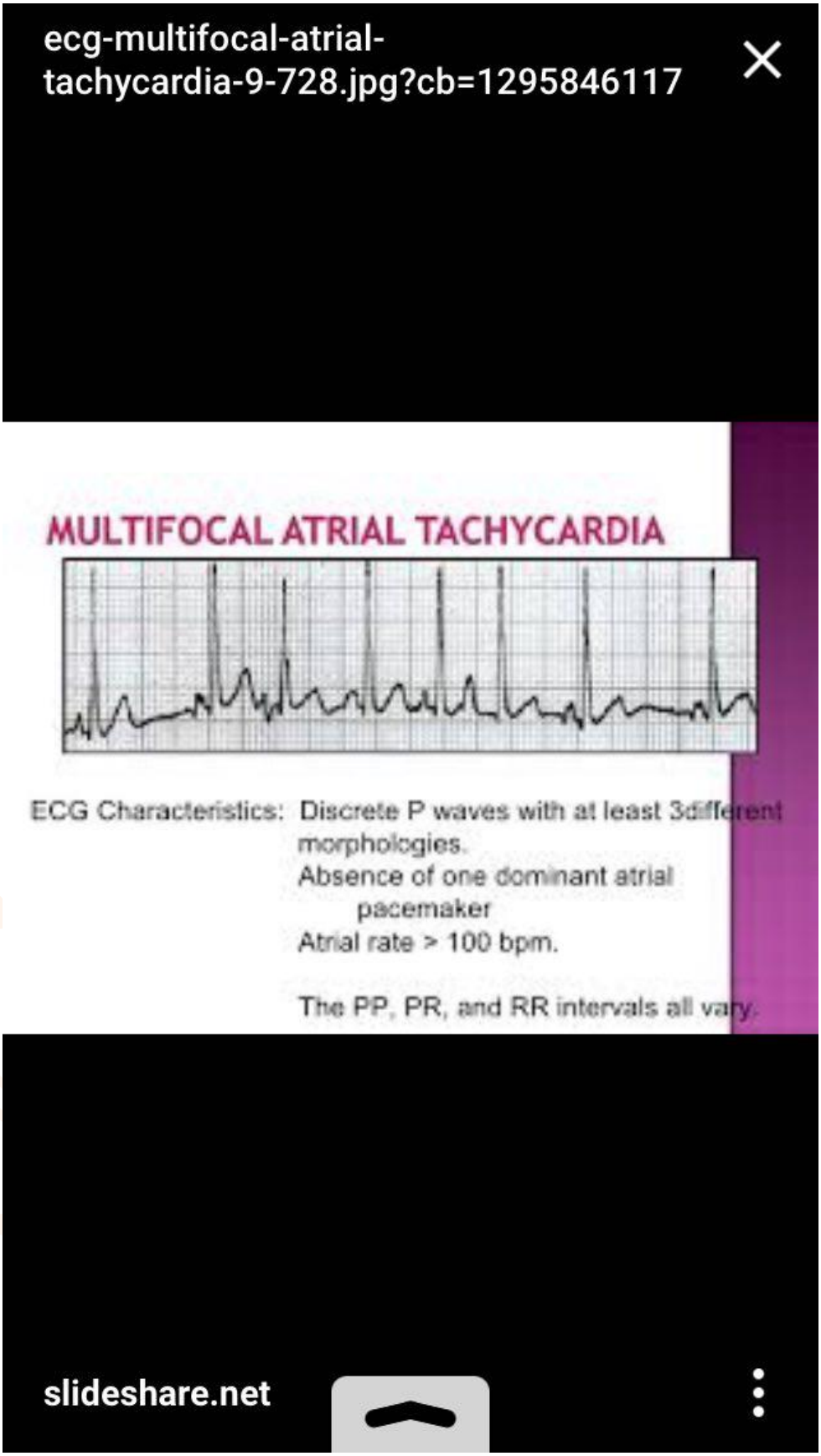
ecg-multifocal-atrial-tachycardia-9-728.jpg?cb=1295846117
MULTIFOCAL ATRIAL TACHYCARDIA
ECG Characteristics: Discrete P waves with at least 3different morphologies.
Absence of one dominant atrial pacemaker
Atrial rate > 100 bpm.
The PP, PR, and RR intervals all vary.
slideshare.net

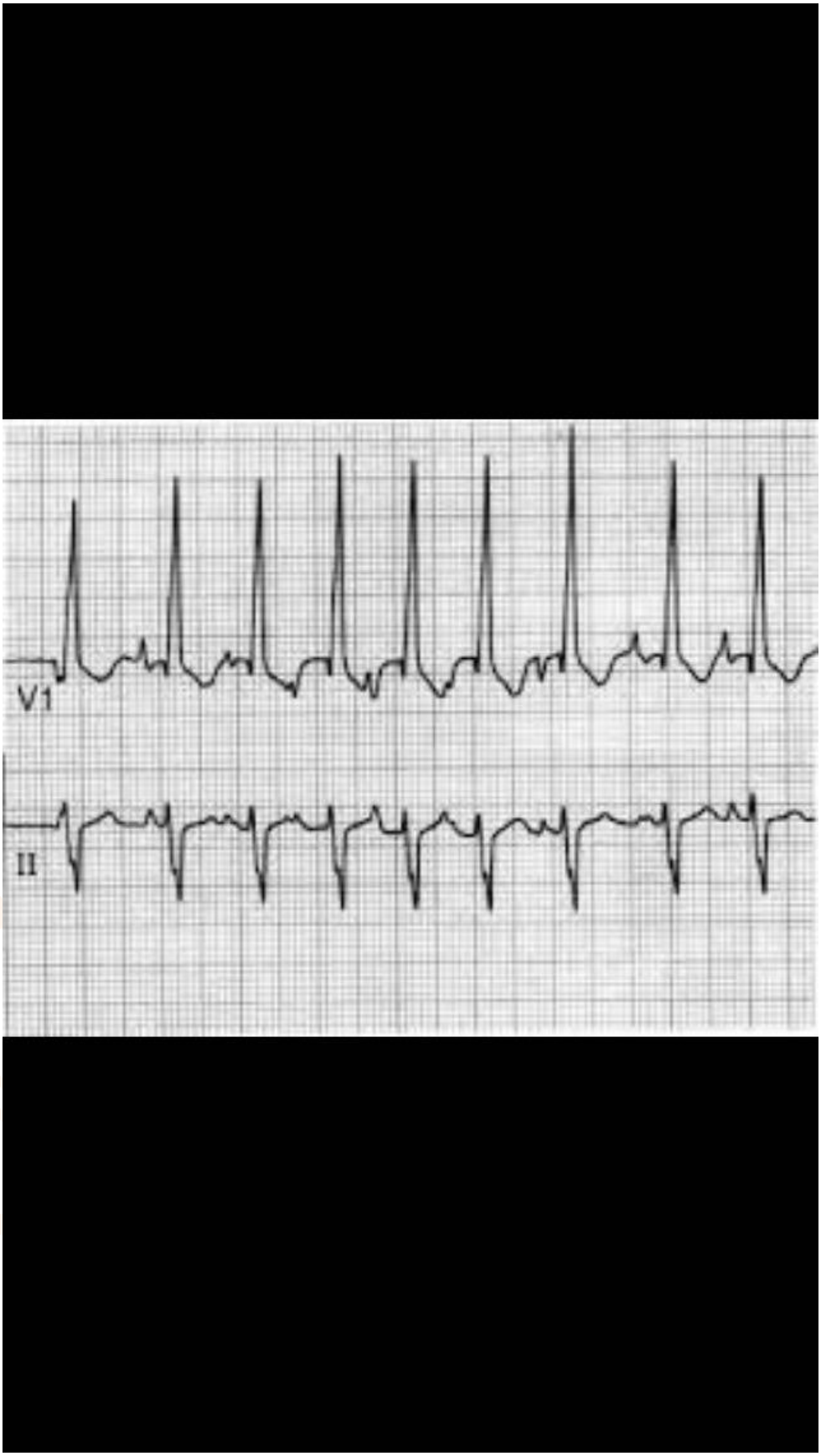
V1
II

سه نوار بالا مربوط به MATمیباشند.

قسمت دوازدهم خواندن نوارقلب

فلاتر دهلیزی Atrial Flutter:

در مباحث قبلی شرح دادیم که هرگاه چند کانون ، بطور متناوب تولید ضربان قلب را به عهده بگیرند چـه اتفـاقی مـی افتد.

ممکن است از خود بپرسید آیا ممکن است این کانونها همزمان تولید ضربان را اغاز کنند؟

بله ممکن است!

این اتفاقی است که در ریتم های فلوتر وفیبریلاسیون شاهد آن هستیم

فلاتر دهلیزی Atrial Flutter:

ابتدا دهلیز راست یاچپ رادر ذهن مجسم کنید ودایره ای را درون آن ،که مماس باسطح داخلی دهلیز است، تصور کنید.

حال فرض کنیدبر روی سطح داخلی این دایره ده ها لامپ کوچک قرار گرفته است که بـرخلاف جهـت عقربـه هـای ساعت بطور متوالی وسریع روشن میشوند تا به نقطه آغازین برسند ودوباره این چرخه تکرار شود

این اتفاقی است که در فلوتر دهلیزی روی میدهد

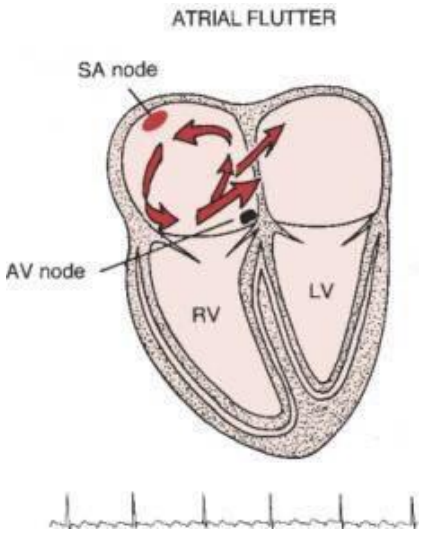

در فلوتر دهلیزی سرعت تولید امواج الکتریکی حدود ۳۰۰ بار دردقیقه است واین تعداد بالای تحریک الکتریکی ،باعث میشود بافت دهلیز بجای انقباض حالت لرزش داشته باشد ولذا پمپاژ خون بداخل بطن ها مختل شده وبه خـاطر راکـد بودن نسبی خون، شاهد استعداد به لخته شدن خون در دهلیز باشیم .

خوشبختانه خالق بی همتا ، با گذاشتن سدی به نام گره دهلیزی بطنی ،مانع ازاین میشود تا تمام ایـن امـواج بـه بطـن منتقل شوند چرا که توانایی این گره در رد کردن امواج رسیده به آن ، محدود است مثل درب دولنگه ای که ناگهان ده ها نفر بخواهند همزمان از آن رد شوند.به همین علت ،در فلوتر دهلیزی ضربان بطن

یاموج QRS,۱۵۰-۱۰۰ باردر دقیقه است

وامواج p متعدد به صورت دندانه اره دربین امواج QRSدیده میشوند

فیبریلاسیون دهلیزی Atrial Fibrilation :AF

حالت کلی بیماری مشابه فلوتر دهلیزی است ولی مدل قرارگیری کانونهای تولیـد کننـده امـواج ماننـد فلـوتر چیـنش منظم(دایره ای) ندارند وبه جای یک دایره بزرگ، چند دایره کوچک داریم.

این نامنظمی تولید ضربان باعث می شود:

۱)P واضحی در نوار قلب دیده نشود وحالت دندانه اره وجود ندارد وفواصل امواج QRS با خطی مشابه لرزش پر شده است

۲) در فلوتر با توجه به نظم دایره ای ارسال امواج، فواصل امواج QRS منظم است ولـی درAF ایـن فواصـل نـامنظم است وتعداد ضربان بطن ۱۸۰-۱۱۰ میباشد

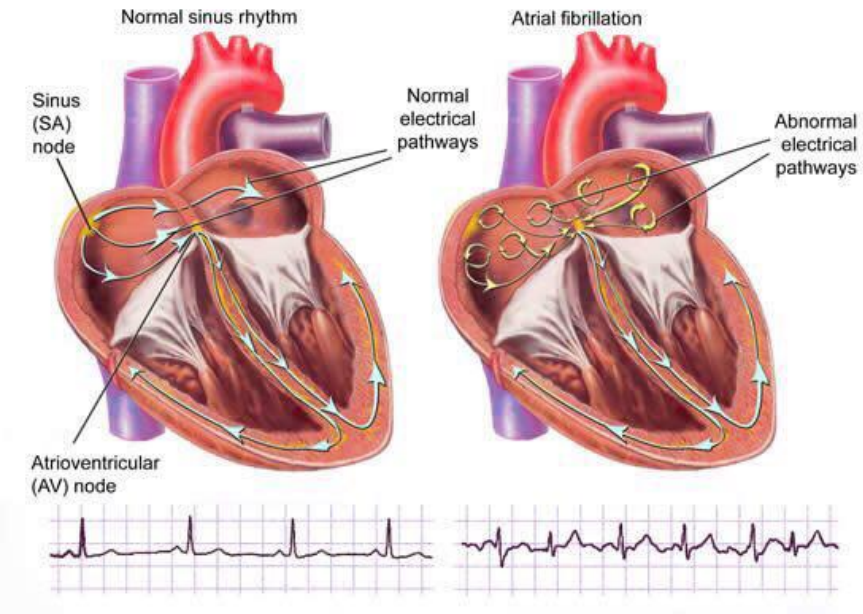

باتوجه به مسایل ذکر شده احتمال لخته شدن خون در AF بیشتر از فلوتر است.

بلوک های قلبی

بحثی که میخواهیم شروع کنیم درمورد بلوکهای قلبی است ولی لازم است قبل از آن مروری برتولید وانتشار امواج الکتریکی درقلب داشته باشیم

وقتی موج الکتریکی درگره سینوسی ایجاد گردید از طریق چندین راه –که درشکل زیر نشان داده شده است– تمام دهلیز راتحریک کرده ودرنهایت به گره دهلیزی بطنی میرسد .شروع تحریک الکتریکی دهلیزها تا پایان انقباض آن درنوارقلب باعث تولید موج P میشود

همانطور که درشکل ملاحظه میشود دهلیزها بافت کم حجمی داشته وجدار انها نیز ضخامت زیادی ندارد ، لذا مدت زمان وارتفاع موج p کوتاه است ، درمواردی که بزرگی دهلیزراست روی دهد موج p بلندتر از نرمال میشود

دربزرگی دهلیز چپ موج p پهن تر از نرمال میگردد

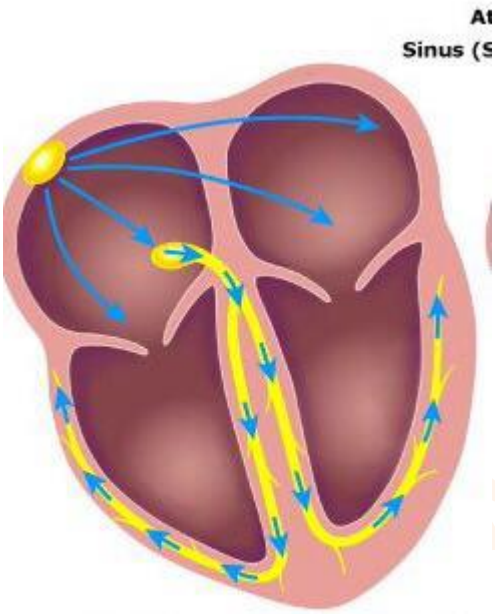

Normal electrical pathways

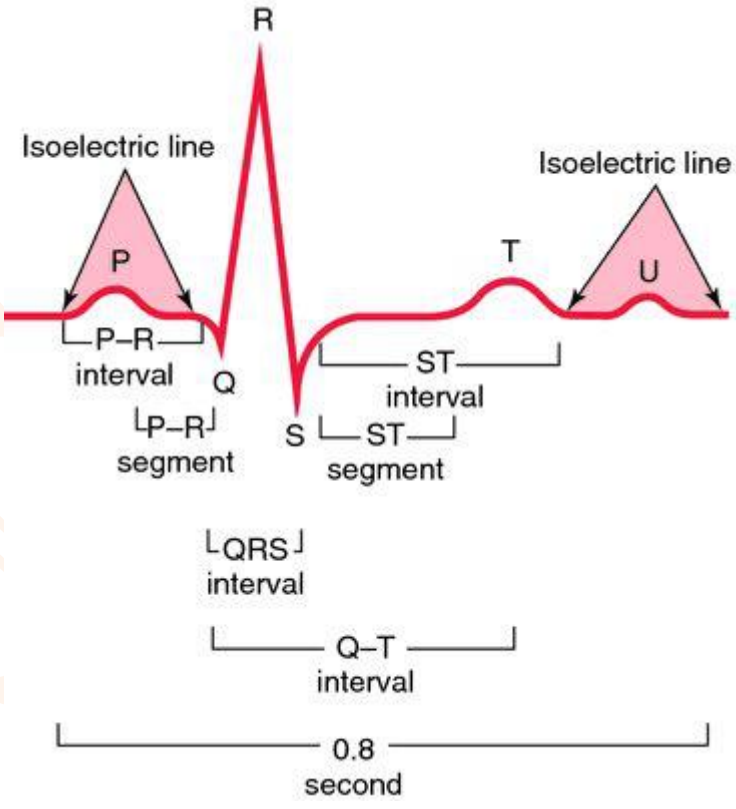

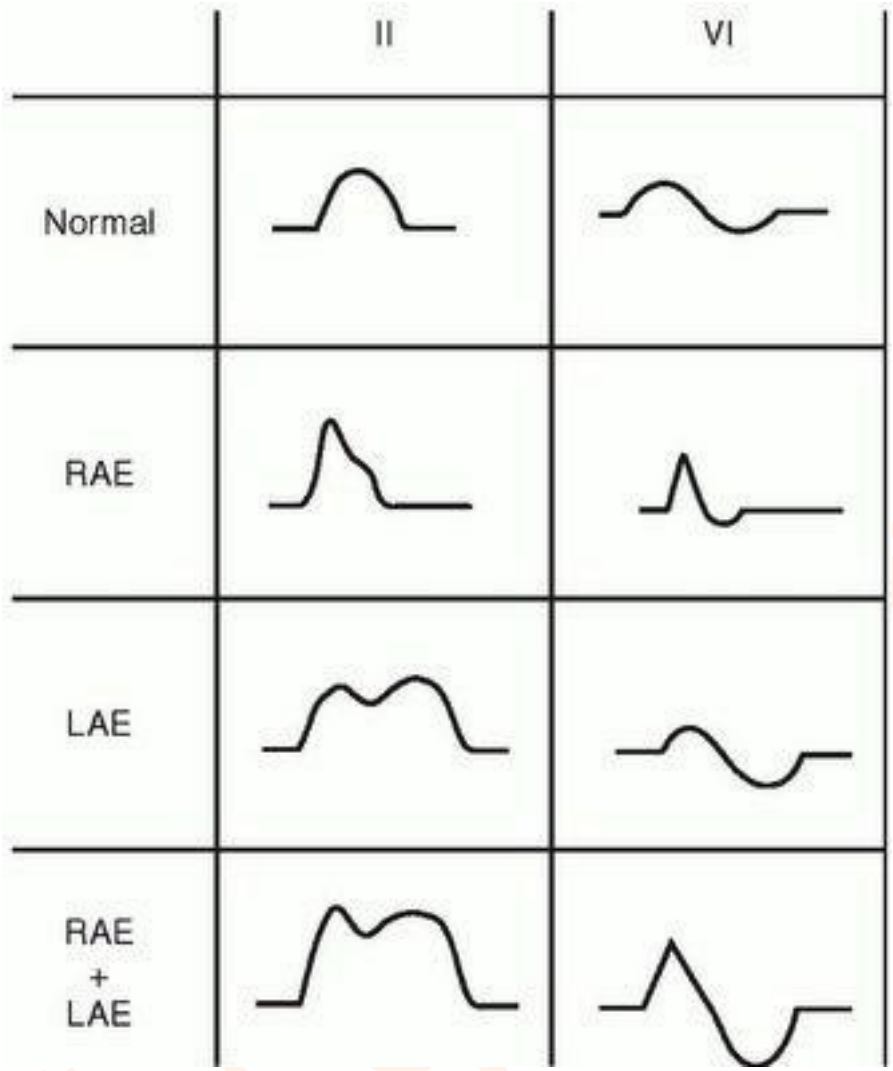

بزرگی دهلیز راست:RAE

بزرگی دهلیز چپ LAE

بعد از این که امواج ارسالی دهلیزها رامنقبض کردند وبه گره دهلیزی بطنی (البته گره دهلیزی بطنی وباندل هیس که به صورت زائده ای متصل به آن است بعنوان یک ساختمان درنظر گرفته میشوند) رسیدند مدت زمانی که کمتر از یک دهم ثانیه میباشد درآن توقف میکنند

مثالی میزنم که میتواند بهتر توضیح دهنده این توقف باشد ؛ شما عوارضی ابتدای تهران را درنظر بگیرید ، وقتی اتوبان تمام میشود به عوارضی که میرسیم سرعت ماشینها کم شده ومتوقف میشوند تا بتدریج رد شوند البته بعد از رد شدن نیز تا مسافتی،سرعت ماشینها کم است تا به حالت قبلی خود برگردند

درگره دهلیزی بطنی وباندل هیس – شکل زیر– نیز امواج رسیده از دهلیز مدتی متوقف میشوند ،

چرا؟

فرض کنیم توقفی درناحیه گره دهلیزی وجود نداشته باشد، این عدم توقف باعث میشد امواج الکتریکی با همان سرعتی که دهلیز را در نور دید بطنها را منقیض کرده ولذا قلب یکپارچه منقبض شود ،که این انقباض یک پارچه ارزشی نـدارد زیرا اگر به شکل قلب توجه کنید خون از قسمت بالا–دهلیزها – وارد بطنها در پایین شده وبرای خروج خون ازقلب بـه طرف آئورت وشریان ریوی ،باید جهت معکوس ، یعنی پایین به بالا راطی کند ودر انقباض یکپارچه جهت این اختلاف جهت وجود نخواهد داشت

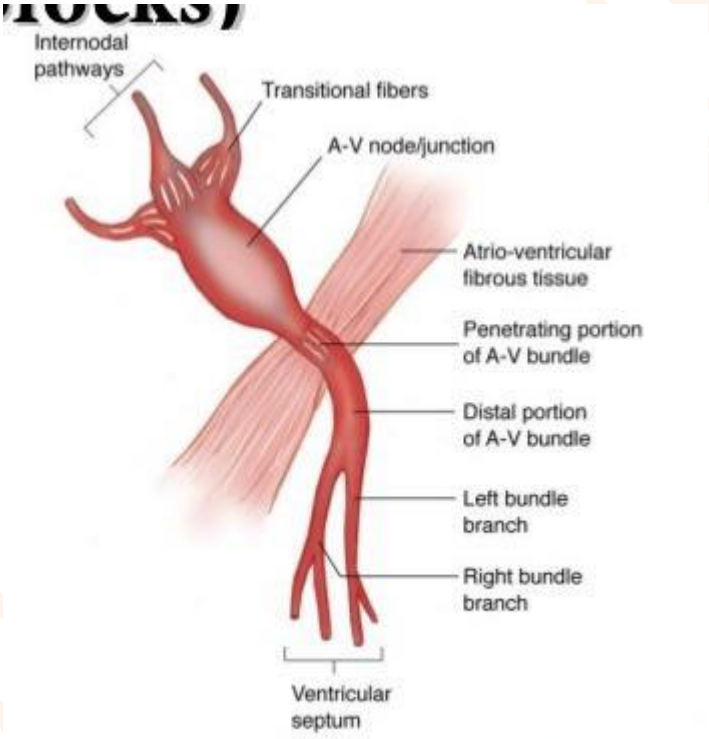

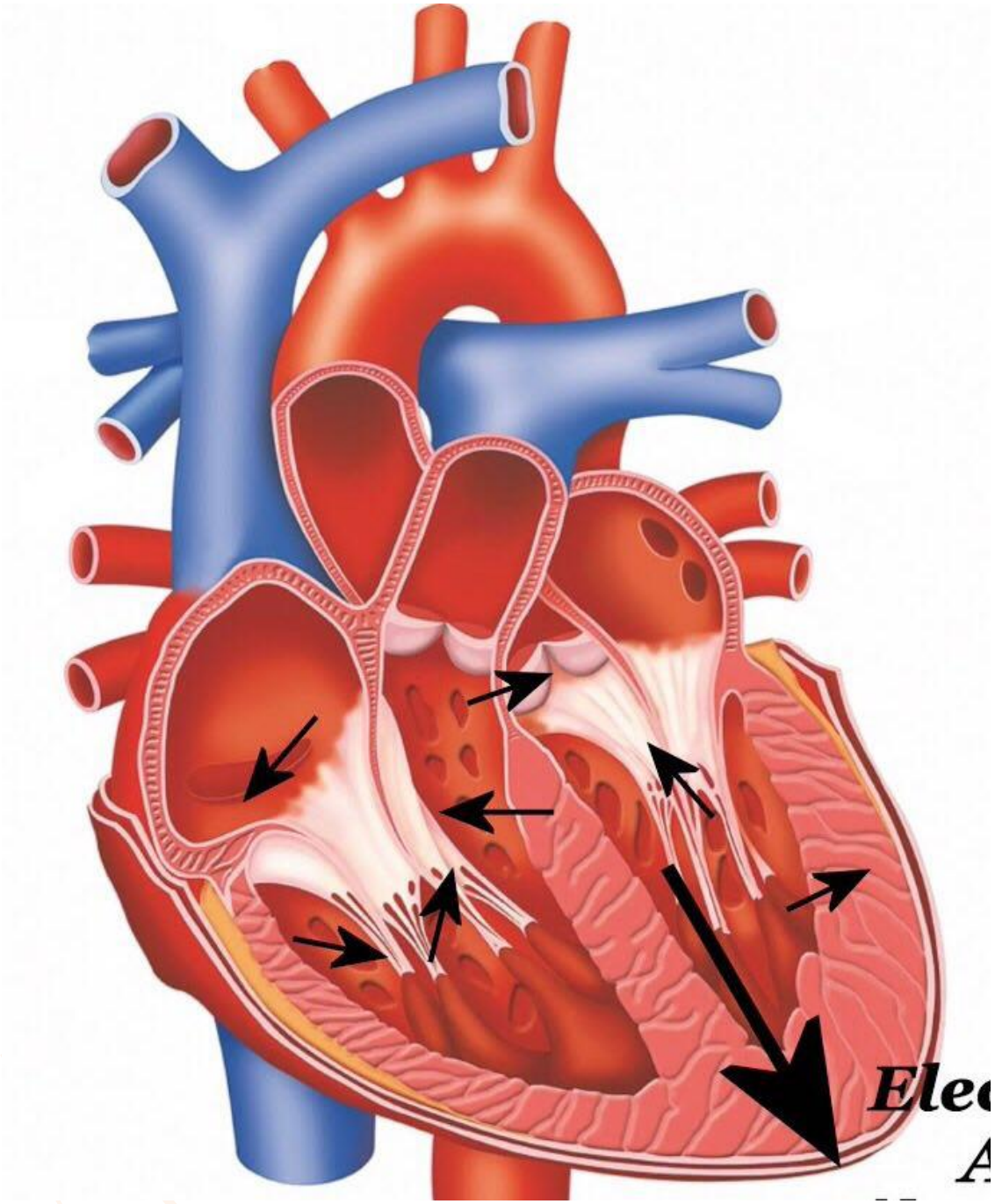

جهت ورود وخروج خون دربطنها مخالف یکدیگراست ولذا وقفه ایجاد شده درگره دهلیـزی بطنـی باعـث میشـود بعـد ازاینکه کاملا خون دهلیزها دربطنها تخلیه گردید، انقباض بطنها با تاخیر نسبت به انقباض دهلیزها ،شروع شده وخـون بداخل شریانها پمپاژ شود.

وقفه ایجاد شده درگره سینوسی وباندل هیس درنوار قلب به صورت خط صاف بین انتهای p و شروع QRS دیده میشود

که به آن PR segment گفته میشود وباید از PR interval که از شروع موج P تا شروع QRS میباشد ،افتراق داده شود

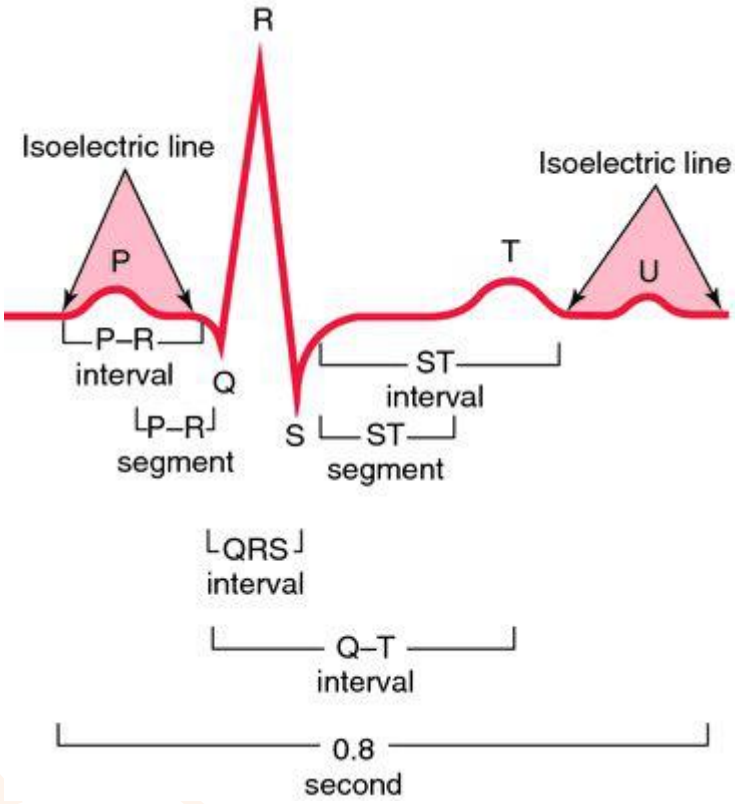

سندرم ولف پارکینسون وایت WPW

درمبحث قبلی گفتیم که از شروع موج p تا ابتدای QRS را PR interval میگویند

زمان طبیعی این فاصله ۲۰-۱۲ صدم ثانیه میباشد

که حدود یک سوم آن مربوط به موج p میباشد ومابقی مربوط به وقفه موج الکتریکی در گره دهلیزی بطنی وباندل هیس میباشد

اگر PR interval کوتاهتر از نرمال باشد -short interval-تنها یک علت اصلی دارد وآن:

عدم رد شدن امواج الکتریکی دهلیزی از ناحیه گره دهلیزی بطنی میباشد

وچه موقع امواج دهلیزی با فاصله کوتاهتر از نرمال ،به بطن ها میرسند؟

وقتی که راه فرعی هدایتی بین دهلیز وبطن وجود داشته باشد

پیرو همان مثالی که برای عوارضی اتوبان زدم ،اگر کنار گذری در مجاورت این عوارضی باشد بعضی رانندگان–نه همه–بی قانونی کرده وبجای ایستادن درصف ، از راه فرعی به مسیر خود ادامه میدهند

چندین راه فرعی وجود دارد ولی مهمترین و شایعترین ان boundle of kent میباشدکه وجود آن باعث سندرم ولف پارکینسون وایت WPW میشود

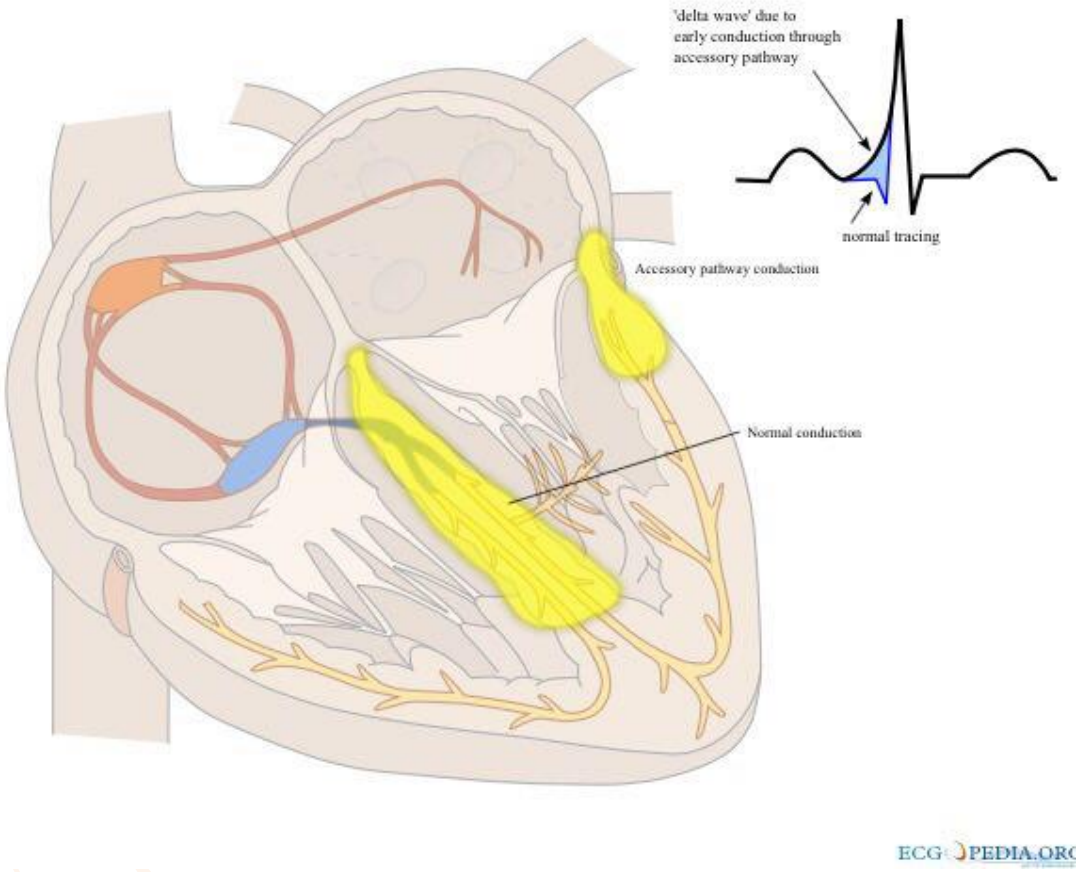



Louis Wolff, Sir John Parkinson and Paul Dudley White, who discovered the phenomenon that later would be called the WPW syndrome.

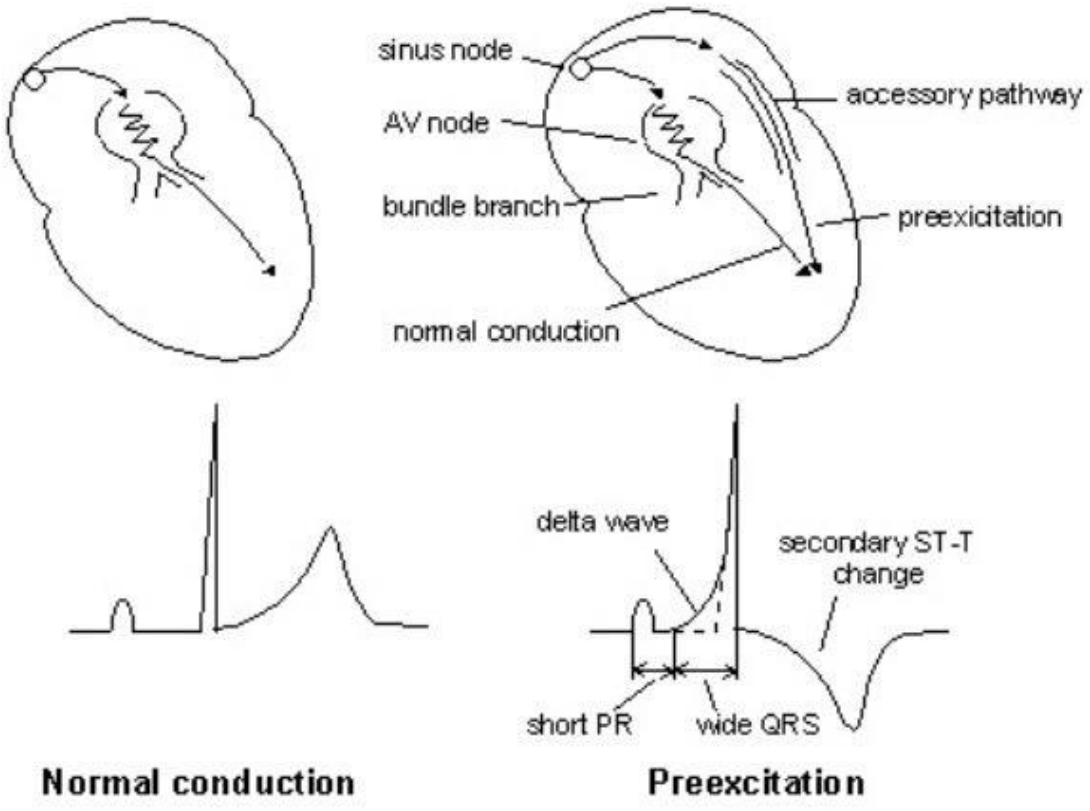

درWPW راه فرعی دردهلیز چپ –دریچه میترال – میباشد

نکته ای که در وجود راههای هدایتی باید به إن دقت داشت این است که امواج قلبی هوشمند نیستند که ترجیحی در گذر از گره دهلیزی بطنی ویا راه فرعی داشته باشند ،به عبارت دیگر ممکن است تمام امواج از گره دهلیزی بطنی بگذرند ویا اینکه بعضی از انها از راه فرعی بگذرند

ادامه قسمت چهاردهم خواندن نوارقلب

وقتی راه فرعی هدایتی وجود داشته باشد ممکن است بعضی امواج دهلیزی از مسیر فرعی وارد بطنها شوندواین باعث میشود :

۱– به علت عدم توقف این امواج درگره دهلیزی بطنی،PR interval کوتاه میشود

۲– به علت اینکه امواج وارد شده ازراه فرعی به بطن،بایستی سلول به سلول منتشر شوند (در حالت عادی از طریق رشته های پورکنژ دربطنها منتشر میشوند وسرعت دپلاریزاسیون بطن سریعتر است)لذا سرعت دپلاریزاسیون بطنها درابتدای موج QRS (که امواج از راه فرعی سریعتر وارد بطن شده اند)کمی اهسته است وباعث شیب اهسته در شروع

موج R (موج دلتا)ولی با توجه به اینکه سرعت انتشار امواج ودپلاریزاسیون بطنها از طریق پورکنژ سریعتر است ،لذا بیشتر بافت بطنی از مسیر عادی دپلاریزه شده واین باعث میشود بقیه موج QRS نرمال باشد

قسمت پانزدهم خواندن نوارقلب

درمبحث قبلی با راه فرعی کنت وبیماری WPW آشنا شدیم

شاید بگویید ظاهرا وجود راه فرعی بد نیست چون گفتیم فقط روی ابتدای QRS تاثیر وآنرا کمی طولانی میکند،درسته؟

خیر اصلا وجود راه فرعی خوب نیست

چرا؟

چون برخلاف راه طبیعی هدایتی داخل قلب (که یک طرفه واز دهلیز به بطنها میباشد)،این راههای فرعی دو طرفه میباشند ،یعنی میتوانند امواج بطنی راباسرعت زیادی به دهلیز منتقل کنند،

واینجاست که مشکل شروع میشود.

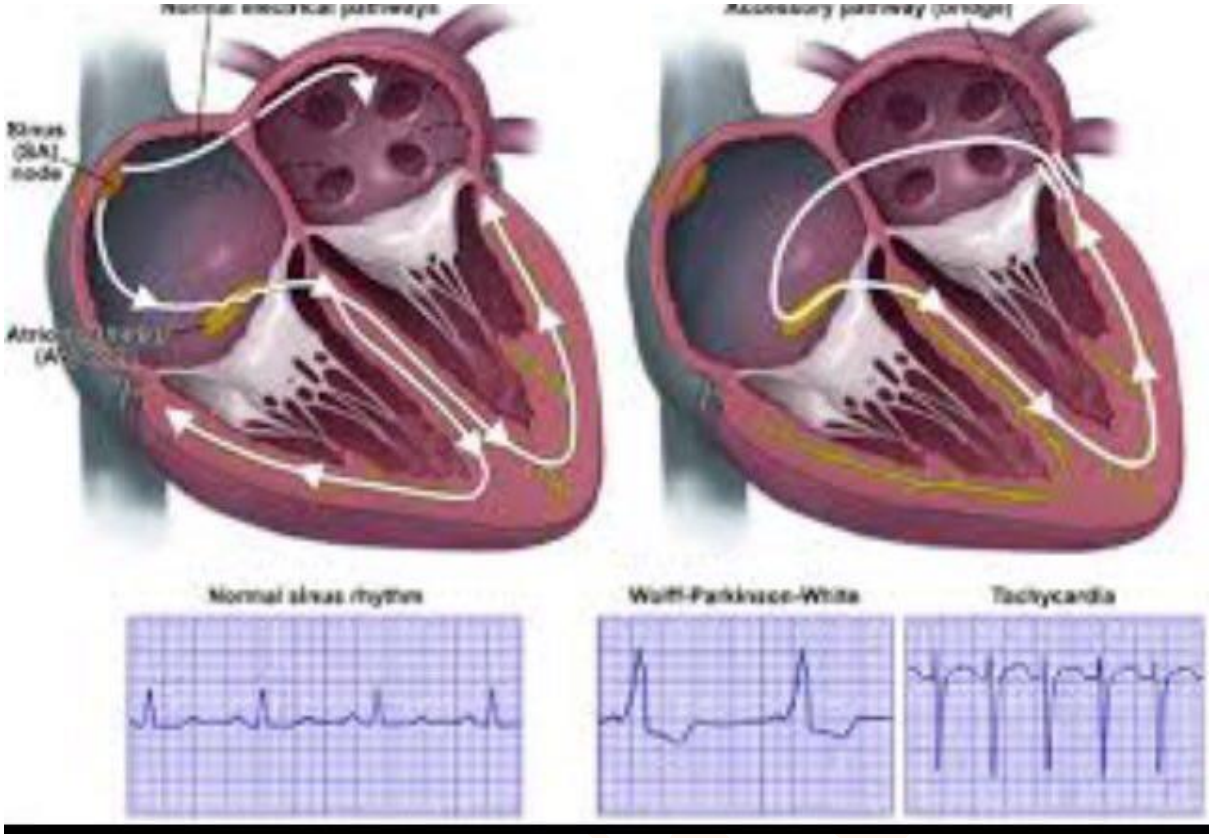

شما فرض کنید فردی دچار اریتمی دهلیزی –هر نوعی از تاکیکاردی سینوسی تا فیبریلاسیون –شده است ، ودارای راه فرعی هم هست,

دراین حالت تعدادی از امواج باسرعت معمول از گره دهلیزی بطنی میگذرند وتعدادی نیز باسرعت بـالاتر از راه فرعـی میگذرند ،باتوجه به اینکه راه فرعی یک مسیر دوطرفه است ،امواج برگشتی از بطن وارد دهلیـز شـده وباعـث تحریـک وادامه چرخه آریتمی میشود

تاکی کاردی ارتودرومیک وآانتی درومیک

در مبحث قبلی گفتیم که مسیر فرعی هدایتی قابلیت هدایت دوطرفه دارد و این هدایت امواج هوشمند و یا ارادی نیست

همچنین دانستیم که از عوارض وجود راه فرعی ،ایجاد آریتمی و یا تشدید آن است که در زیر به مکانیزمهای ایجاد آن می پردازیم:

در صورت وجود راه فرعی ، دونوع مسیر حرکت برای عبور امواج از آن وجود دارد:

۱. ارتودرومیک orthodromic

۲. انتی درومیک antidromic

گاهی امواج دعلیزی از طریق گره دهلیزی بطنی وارد بطن شده وتعدادی از امواج از طریق راه فرعی هدایتی دوباره به دهلیزها برمیگردند،حال اگر دهلیزه هنوز در دوران تحریک ناپذیری ناشی از موج طبیعی قبلی باشد ،این موج برگشتی بلوک میشود ودرغیر آن ، باعث تحریک دهلیز میشود

به این نوع از آریتمی که علت پیدایش آن عبور امواج دهلیزی از گره دهلیزی بطنی به بطن بوده وسپس از بطنها واز طریق راه فرعی هدایتی ،مجددا وارد دهلیزها میشوند، ارتودرومیک میگویند ،معنی لغوی این لغت حرکت دریک مسیر دورانی درجهت عقربه های ساعت است

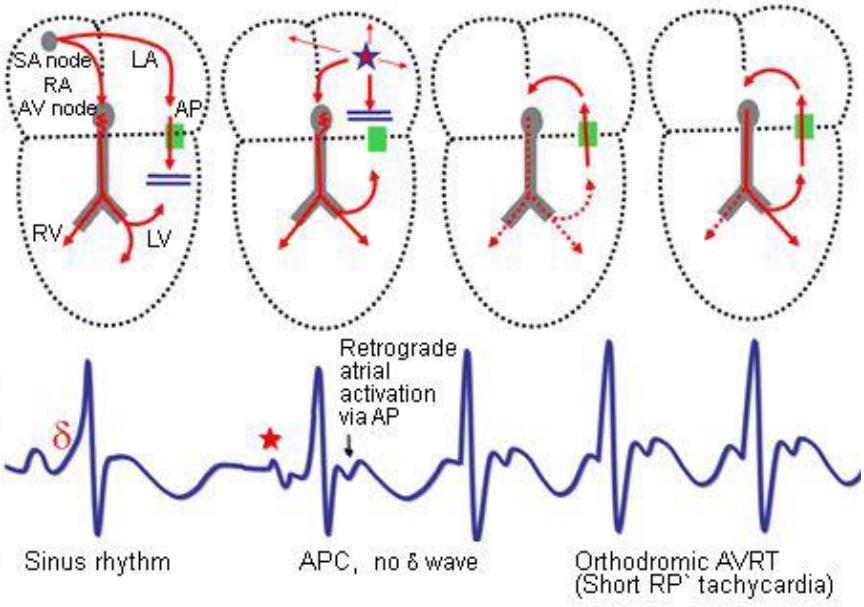

orthodromic tachycardia

در تاکی کاردی ارتودرومیک:

۱)ممکن است موج p دیده شود ویادرQRS مخفی باشد

۲))QRS باریک ونرمال است

۳))) موج T منفی وST دپرسیون دارد

۴)))) نوار قلب درمواردی که تاکی کاردی وجود ندارد نرمال است زیرا کفتیم امواج برگشتی از بطن توسط دهلیـز ،کـه درحالت تحریک ناپذیری قرار دارد مهارمیشود

لذا اصطلاحا گفته میشود درزمانی که تاکیکاردی وجود ندارد concealed pathway وجود دارد

اگر درطی تاکیکاردی ،امواج دهلیزی از طریق راه فرعی هدایتی وارد بطن شده وبعد از تحریک بطنی، از طریق گره راه هدایتی درون گره دهلیزی بطنی به دهلیز برگردد به ان تاکی کاردی آنتی درومیک میگویند که کلمه آنتی خود گویای معکوس بودن مسیر نسبت به ارتودرومیک است

تاکی کاردی بامکانیزم انتی درومیک در ۵درصد بیماران دیده میشود ومشخصه اش درنوارقلب این است که موج QRS پهن است ولذا ممکن است با تاکی کاردی بطنی VT اشتباه شود

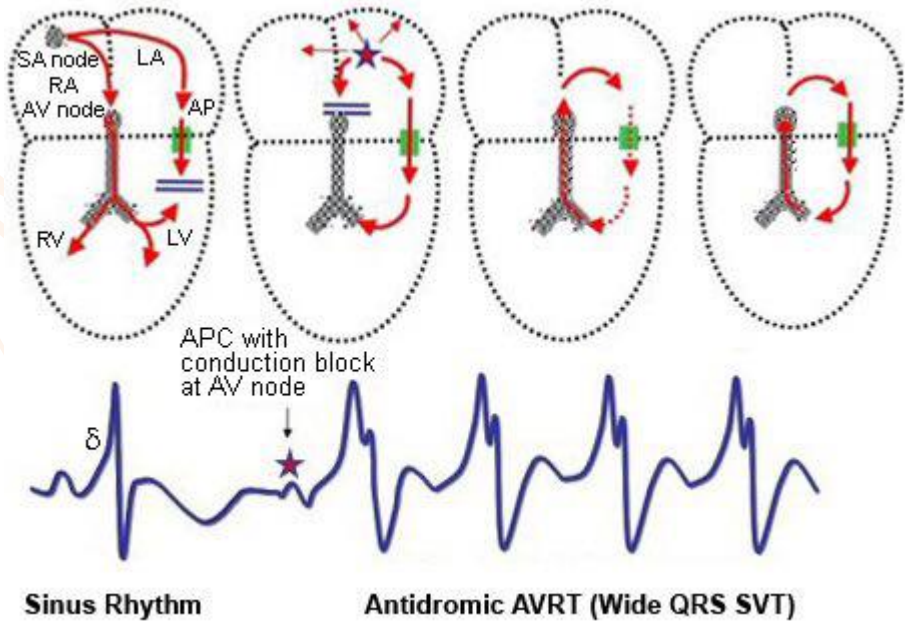



antidromic tachycardia

تا بحال شاید درمورد بلوک های قلبی وانواع ان مطالب زیادی خوانده باشید ولی ساده ترین تعریف این است که :

بلوک طولانی شدن توقف امواج در گره دهلیزی بطنی ،باندل هیس یا شاخه های آن است

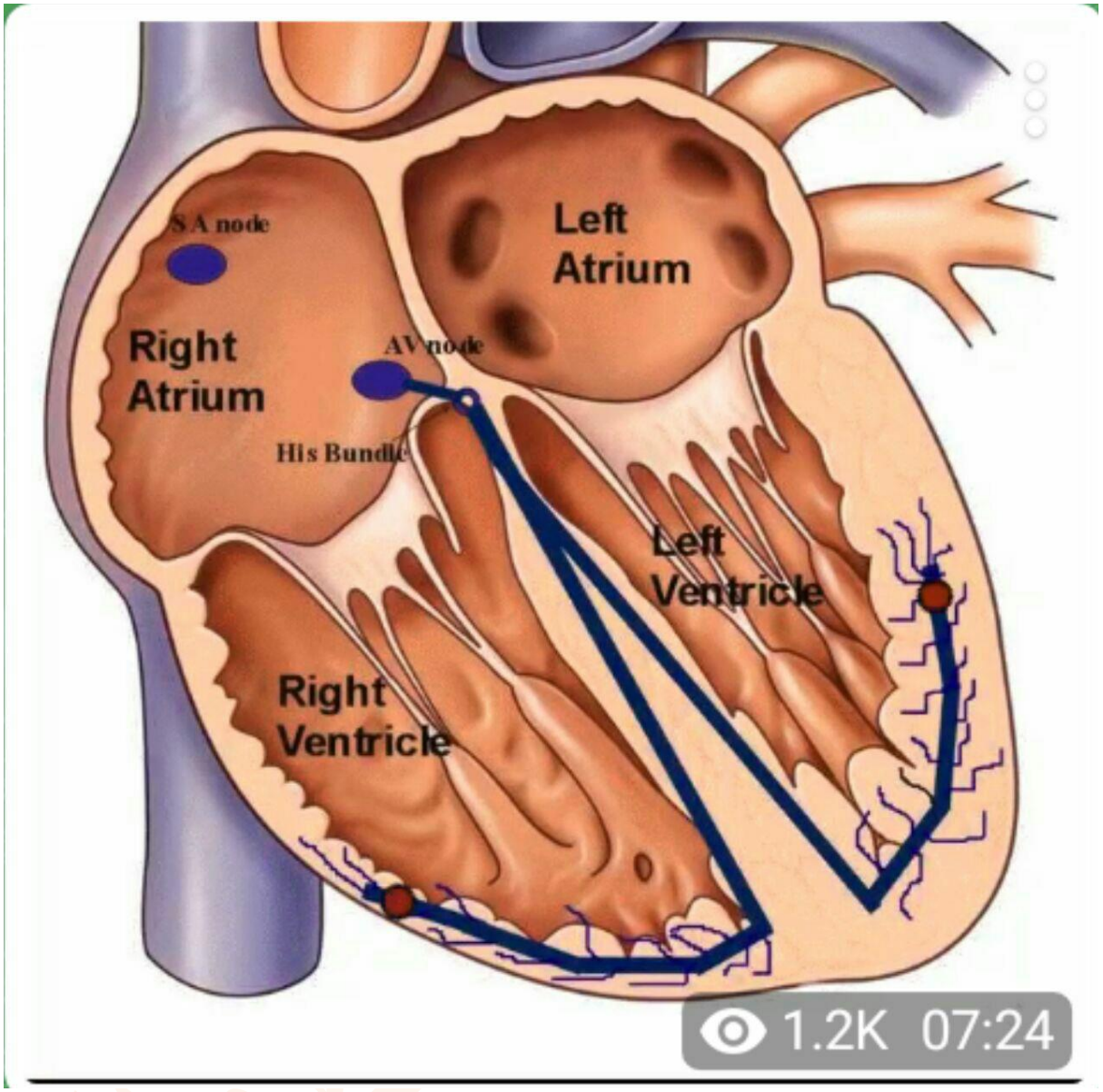

بلوک درجه یک:

دراین نوع بلوک ، به علت اختلال اناتومیک یا فیزیولوژیک درگره دهلیزی بطنی،PR interval طولانی میشود ولـی چند مشخصه دیگر نیز وجود دارد:

۱. تمام فواصل PR برابر است

۲. موج p در قبل از هر موج QRS دیده میشود

۳. موج QRS باریک است

۴. فاصله امواج QRS ازیکدیگر ، برابر است

این نوع بلوک در افزایش تون واگ، ورزشکاران، جراحی میترال،میوکاردیت،هیپرکالمی وداروهایی مثل بتابلوکر ،کلسیم بلوکر دیگرکسین وامیودارون دیده میشود.

بلوک درجه دو

دراین نوع بلوک، گره دهلیزی بطنی وبخشی از باندل هیس دچار اختلال هدایتی میباشد

این نوع از بلوک به دو زیر گروه تقسیم میشود:

بلوک درجه ۲ نوع یک : بلوک ونکه باخ

بلوک درجه ۲ نوع دو: بلوک موبیتز

در ونکه باخ گره دهلیزی بطنی وباندل هیس دچار افت عملکرد پیشرونده ای میشودبطوری ایـن نـوع درگیـری باعـث میشود که:

فاصله PR بتدریج طولانی میشود تا زمانی که دیگر گره دهلیزی بطنی قادر به انتقال موج دهلیزی به بطن نشده وموج p بلوک میشود

این نوع بلوک دراثر

۱)مصرف دارو(بتابلوکر ،کلسیم بلوکر،دیگوکسین و امیودارون)

۲)) ورزشکاران

۳))) میوکاردیت

۴)))) جراحی قلب دیده میشود

درافراد بدون علامت نیاز به درمان نیست ولی دربیماران علامت دار اتروپین موثراست

یک مشخصه جالب برای تشخیص این است که باتوجه به اینکه چند سیکل متوالی PQRS داریم وناگهان یک موج p رد نمیشود ولذا QRS نداریم ، این باعث میشود که اصطلاحا دستجات PQRS داریم که بایک موج p بلـوک شـده از هم جدا شده اند

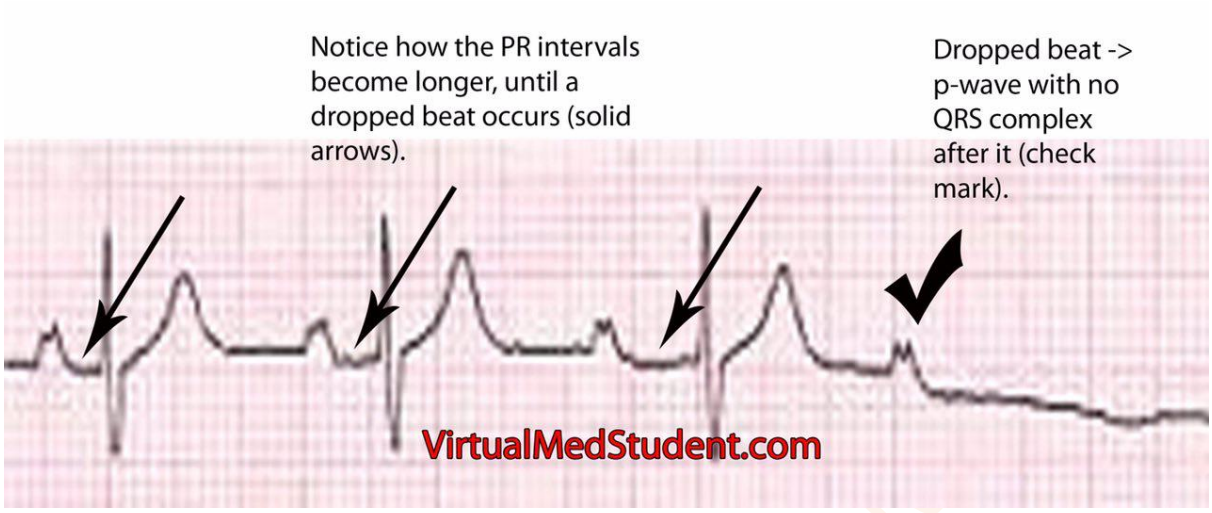

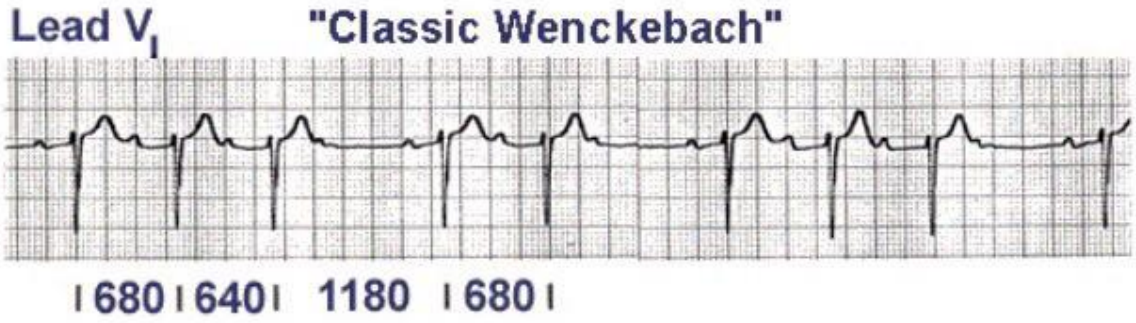

همانطورکه در این نوار میبینید موج های QRS به صورت یک دسته سه تایی وسپس دوتایی ودوباره سه تایی هسـتند که این دسته ای بودن از مشخصات ونکه باخ است

دربلوک موبیتز یا بلوک درجه دو نوع دو ،درگیری واختلال اناتومیک بیشتر در باندل هیس وشاخه های پورکنژ میباشد و گره دهلیزی بطنی ناهنجاری خاصی ندارد ، درحالی که در بلوک ونکه باخ درگیری فیزیولوژیک –ایسکمی یا عوارض داروها – گره دهلیزی بطنی وجود دارد.

به علت نرمال بودن گره دهلیزی بطنی PR interval نرمال است

د ر ۲۵درصد بیماران دچار موبیتز بلوک در سطح هیس میباشد لذا موج QRS نرمال است ولی در ۷۵ درصد بیماران ،اختلال پورکنژ وجود دارد ولذا QRS پهن شده است

در ونکه باخ خستگی تدریجی گره دهلیزی بطنی باعث افزایش پیشرونده PR intrval وسپس بلوک p میشود ،ولی در موبیتز،ناحیه گرفتار ناگهان بلوک شده ولذا بعد از چند موج PQRS نرمال ، ناگهان یک موج دهلیزی بلوک شده وموج QRS دیده نمیشود

اهمیت این بلوک ،احتمال پیشرفت ان به طرف بلوک کامل قلبی است

علل موبیتز شامل فیبروز هیس یا پورکنژ دربعد ازعفونت ویا جراحی قلب ،بیماری اتوایمون مثل لوپوس ، هموکری‌ماتوز ونیز هیپرکالمی وداروها میباشد

بلوک موبیتز بسیار خطرناک بوده ولازم است بیماربستری ومانیتورینک شود

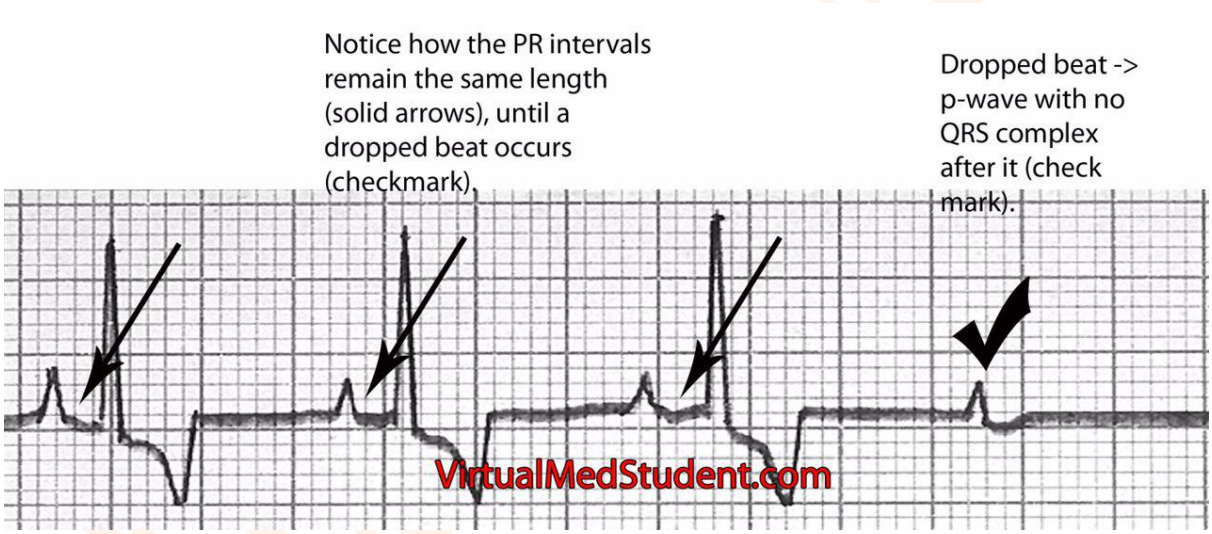

بلوک موبیتز

بلوک کامل قلب

به علت تخریب باندل هیس ،هیچ ارتباطی بین دهلیز وبطن وجود ندارد

ولذا دهلیزها با تعداد ضربان ذاتی خود (۱۰۰-۶۰) وبطنها نیز به صورت escape rhythm باتعداد ضربان ذاتی خود(۴۰-۲۰) منقبض میشوند

اگر قطع کامل ارتباط درسطح گره دهلیزی باشد QRS باریک ونرمال است ودر غیر آن، پهن میباشد

معمولا بلوک کامل مادرزادی دراثر میوکاردیت جنینی یابیماری اتوایمون مادر ،مثل لوپوس، میباشد

ولی نوع غیر مادرزادی ،ثانویه به تشدید بلوک ونکه باخ(قابل درمان با اتروپین) ویا موبیتز است

ولی دراثر بتابلوکر وکلسیم بلوکرها هم دیده میشود

انفارکتوس تحتانی نیز از علل دیگر آن است.

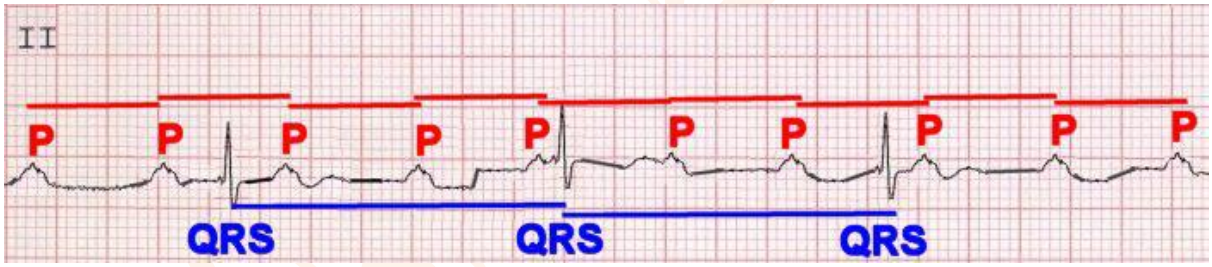

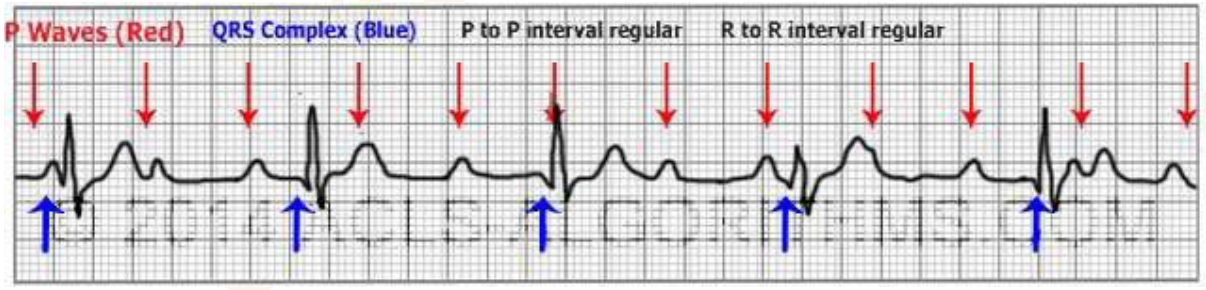

تغییرات نوار قلب به دنبال بستن اشتباه لیدهای اندام

قبل از اینکه وارد مباحث بعدی بشویم لازم است با مواردی که در اثر بستن اشتباه لیدهای انـدام نوارقلـب ،رخ میدهـد آشنا شویم

۱)اگر جای الکترودهای دست چپ وراست عوض شود باعث میشود:

در لید | تمام امواج معکوس ومنفی میباشند ودرلید AVR تمام امواج مثبت میباشند

پس اگر در نواری این حالات رادیدید باید به بستن اشتباه الکترودها فکر کنید ،البته اگر سمع قلب را انجام داده اید !

چون دکستروکاردی هم حالت مشابه ایجاد میکند ولی علاوه بر آن ، برخلاف لوکاردی کـه از v1 بطـرف v6 ارتفـاع موج R بلندتر میشود در دکستروکاردی این R progression وجود ندارد مگر اینکه لیـدهای سـینه ای رادر طـرف راست سینه ببندیم

همچنین در دکستروکاردی موج p در لید |||,AVF مثبت است زیرا محور قلب به راست وپایین میچرخد.

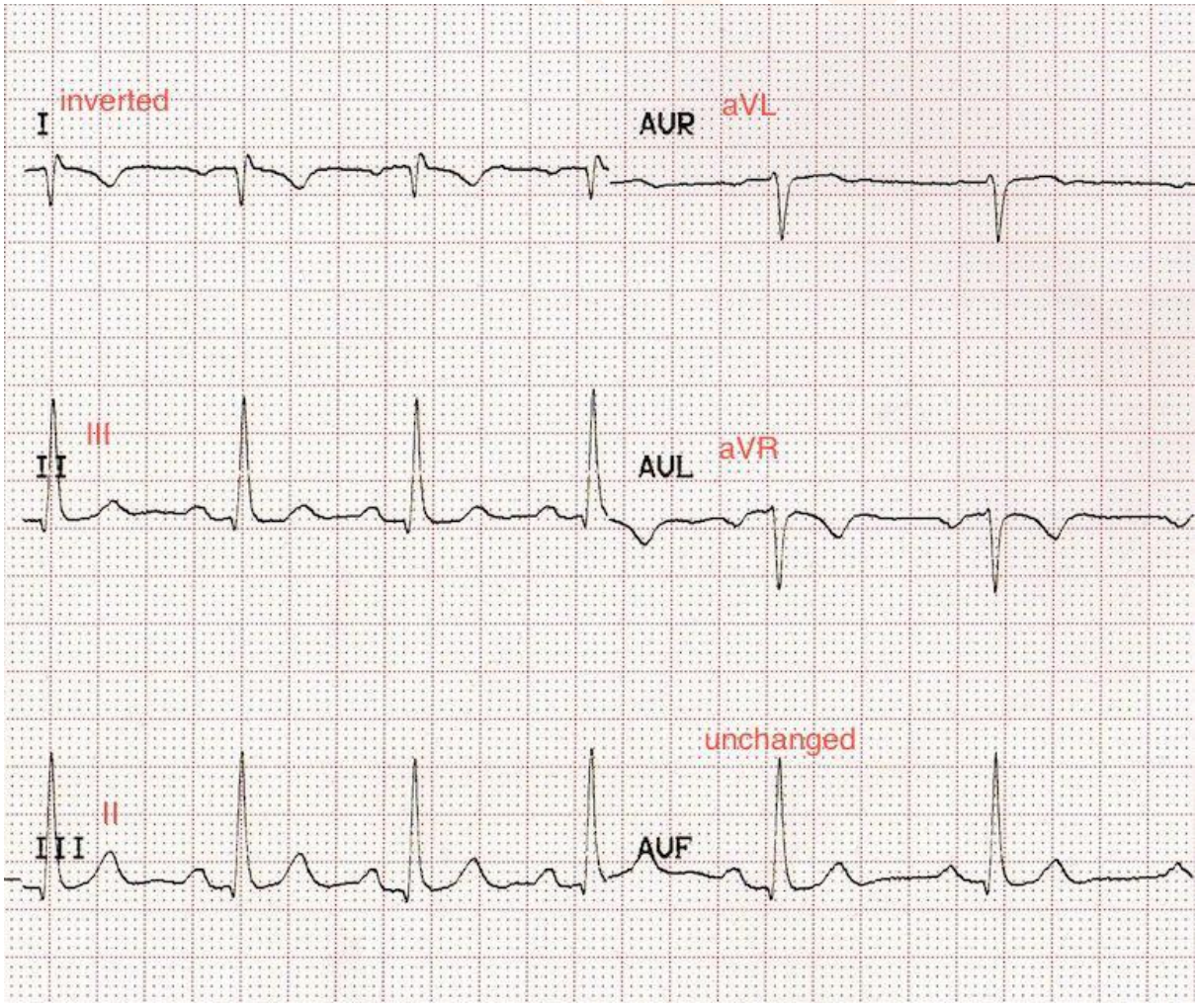

Dextrocardia



- Right axis deviation
- Positive QRS complexes (with upright P and T waves) in aVR
- Lead I: inversion of all complexes, also known as 'global negativity' (inverted P wave, negative QRS, inverted T wave)
- Absent R-wave progression in the chest leads (dominant S waves throughout)

(These changes can be reversed by placing the precordial leads in a mirror-image position on the right side of the chest and reversing the left and right arm leads.)

5/29/2015 57

اگر جای الکترودهای دست چپ وپای چپ در موقع گرفتن نوار قلب عوض شود :

۱)تمام امواج در لید ||| منفی میشوند

۲)) موج p در لید | بزرگتر از موج p در لید || است.

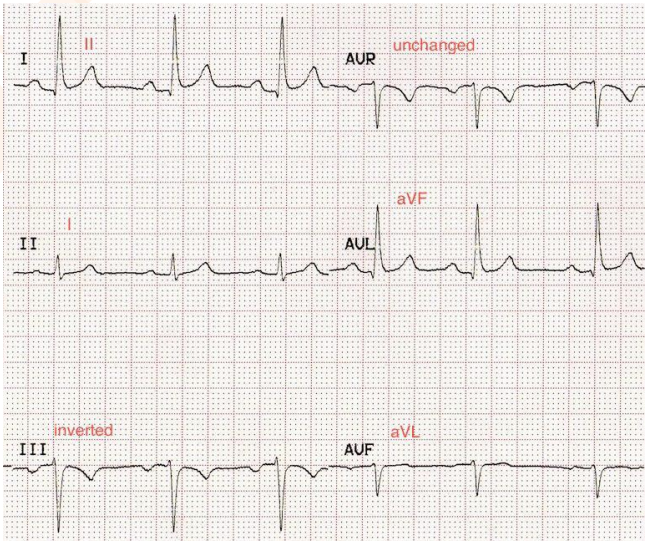

اگر جای الکترودهای دست راست وپای چپ در موقع گرفتن نوار قلب عوض شود :

تمام امواج در لیدهای ||,|||,AVL منفی میباشند ودر لید AVR مثبت است

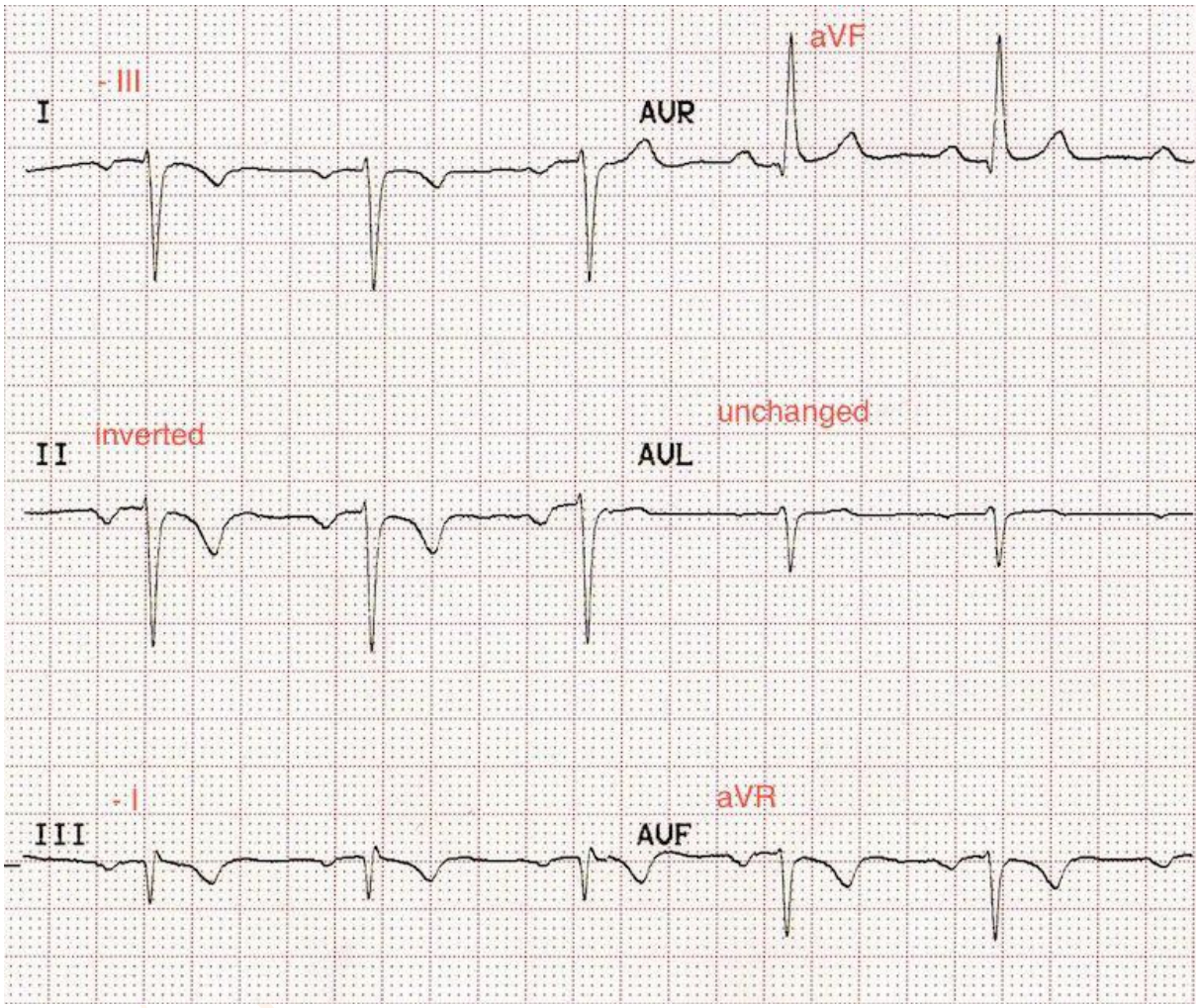

اکر به مثلث بردارهای قلبی توجه کنید براحتی میتوانید علت تغییرات ناشی از جابجایی الکترودها را درک کنید

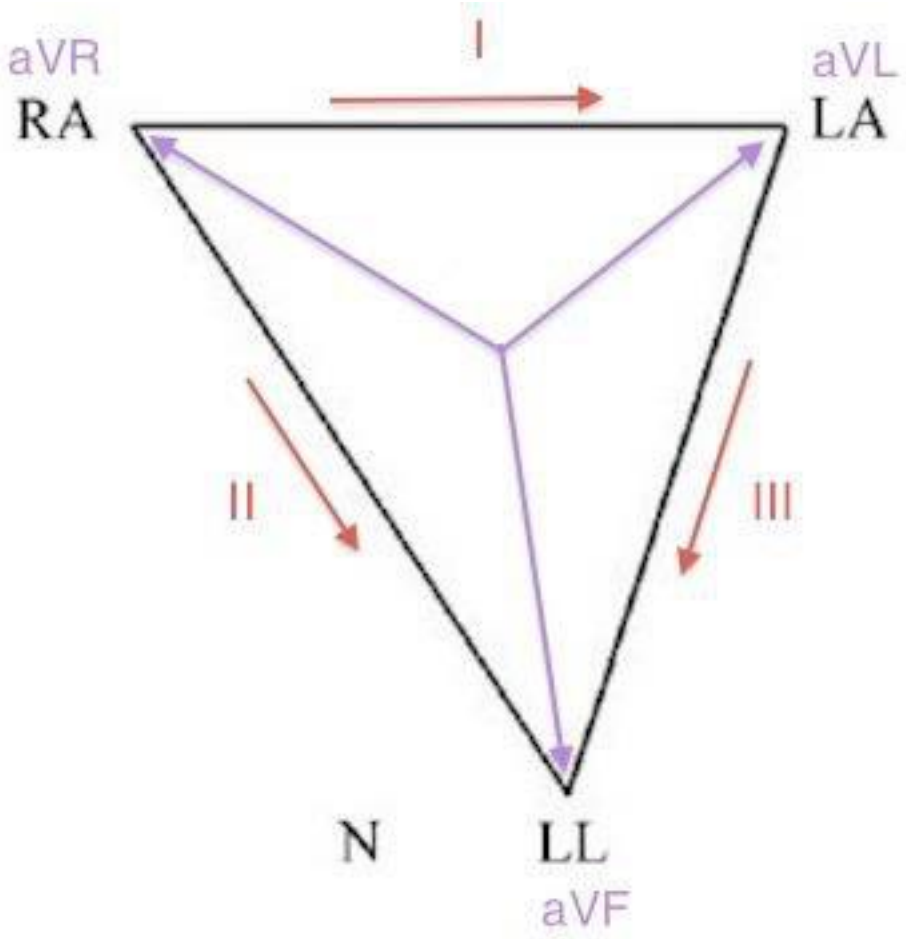

توجه داشته باشید که درحالت عادی بردار قلب از دهلیز راست به طرف بطن چپ میباشد (موازی لید |||)که در درسهای قبلی گفته شد

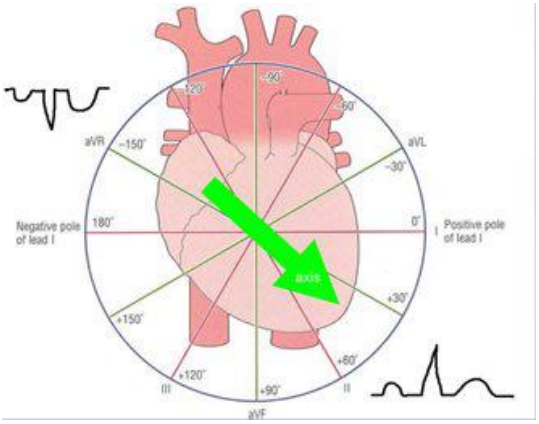

اگر جای الکترودهای دست راست وپای راست در موقع گرفتن نوار قلب عوض شود :

باتوجه به اینکه پای راست به عنوان عضو null – درثبت جریان الکتریکی قلب– گرفته میشود، موجی درلید || دیده نمیشود وخط صافی در نوارقلب دیده میشود همچنین لید | کاملا مشابه لید ||| ولی معکوس ان میباشد

اگر جای الکترودهای دست چپ وپای راست در موقع گرفتن نوار قلب عوض شود :

باتوجه به اینکه پای راست به عنوان عضو null – درثبت جریان الکتریکی قلب– گرفته میشود، لید ||| بصورت خط صاف دیده میشود

موج| و || وAVR دقیقا مشابه هم میباشند با این تفاوت که جهت امواج در لید AVR معکوس میباشد

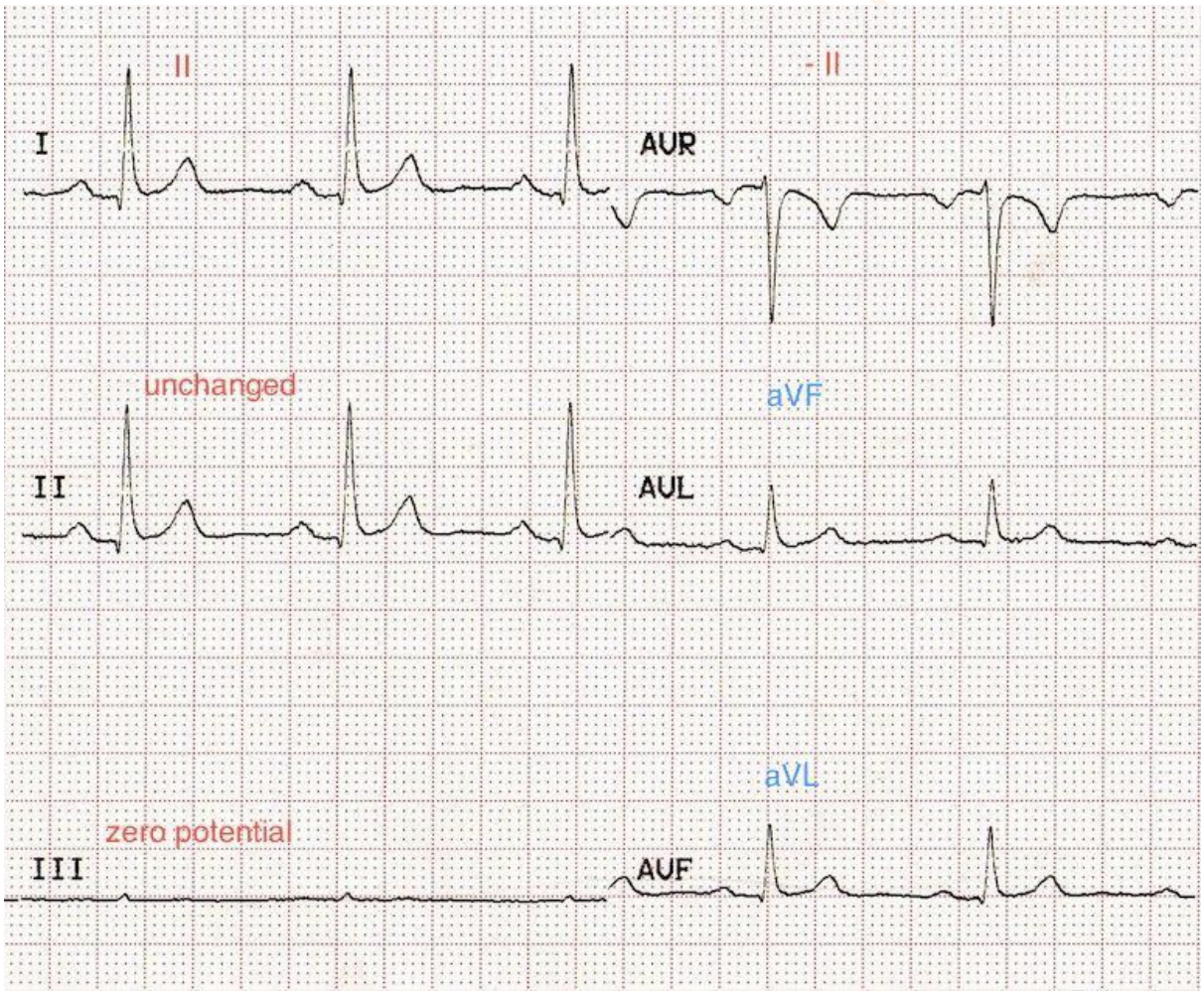

اگر جای الکترودهای دست ها وپاها (هردو) در موقع گرفتن نوار قلب عوض شود :

باتوجه به اینکه پای راست به عنوان عضو null – درثبت جریان الکتریکی قلب– گرفته میشود،لید | بصورت خط صاف بوده ولیدهای ||,|||,AVF مشابه هم بوده ومنفی میباشند ،لیدهای AVR و AVL هم مشابه یکدیگر و مثبت میباشند

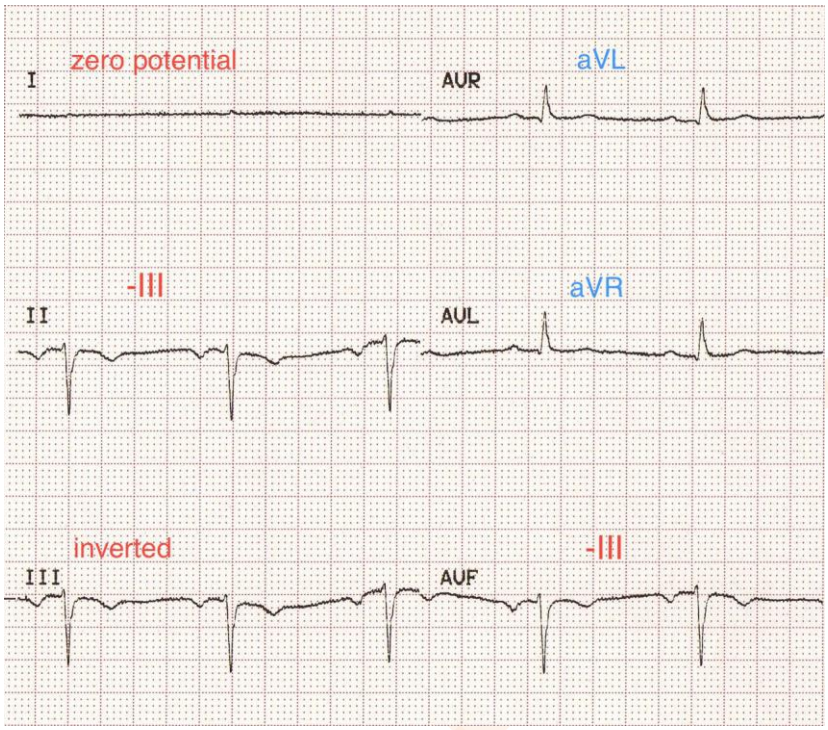

اگر جای الکترودهای پای چپ وپای راست در موقع گرفتن نوار قلب عوض شود ، تغییری درنوار قلب ایجاد نمیشود

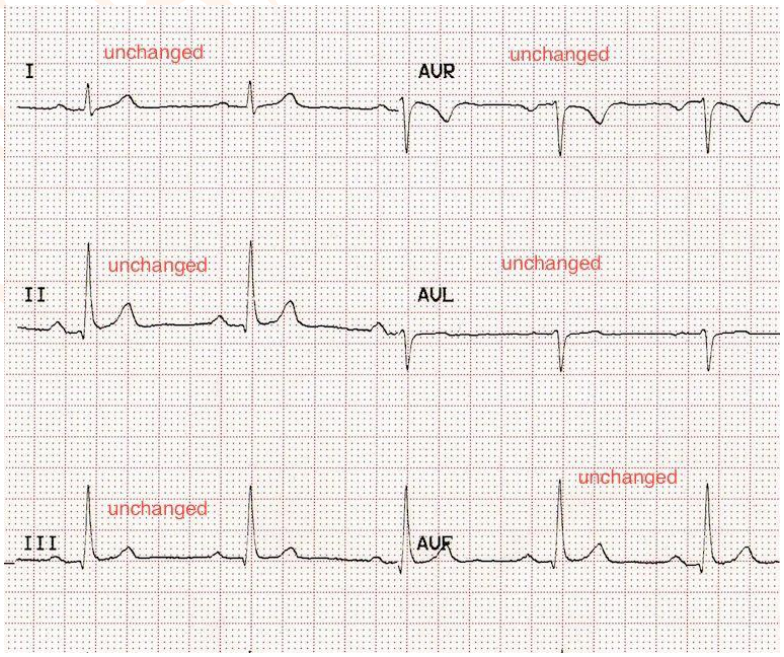

مجددا یاد اوری میشود که در بستن اشتباه لیدها،بردار الکتریکی قلب را که موازی لید || میباشد در ذهن داشته باشید

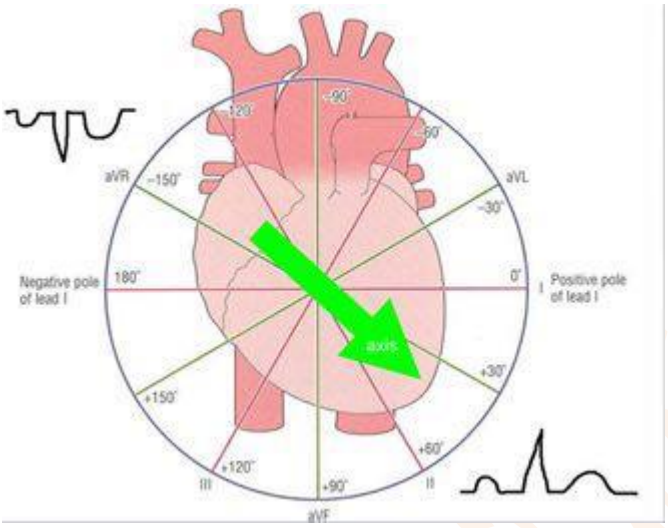

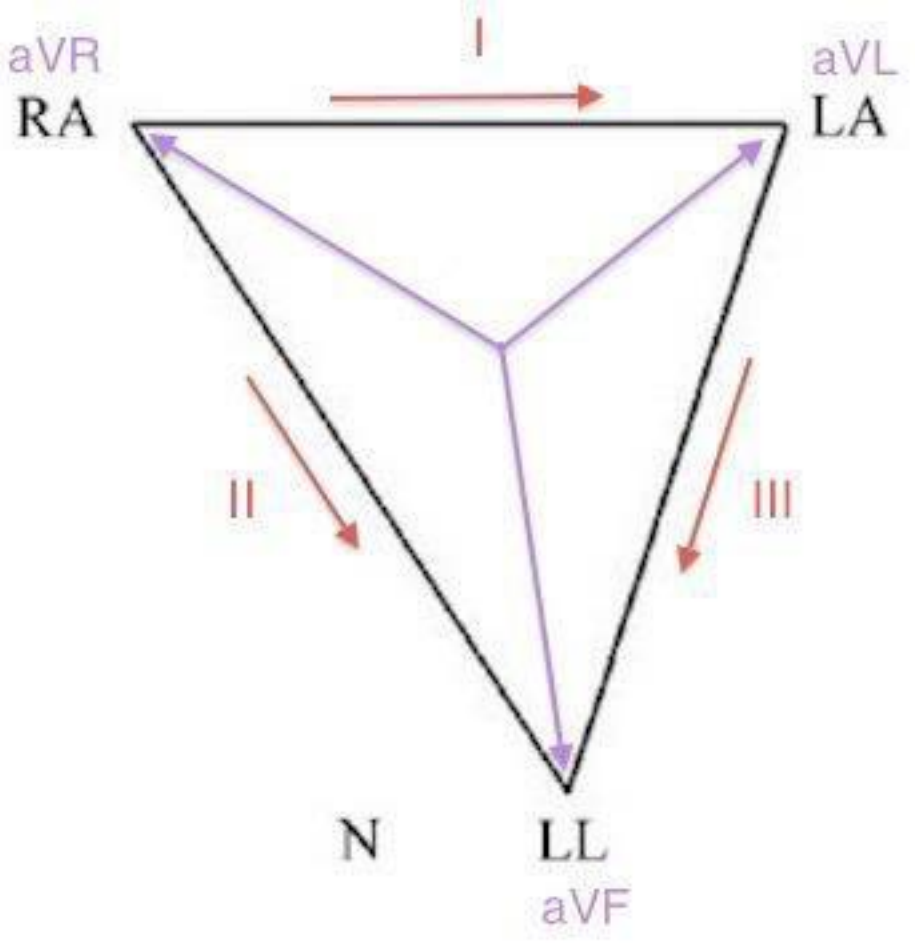

اگر جای الکترودهای دست راست وپای چپ در موقع گرفتن نوار قلب عوض شود :

تمام امواج در لیدهای ||,|||,AVL که هم جهت در مثلث اینتهوون هستند منفی میباشند ودر لید AVR ، مثبت است

قسمت ۲۳ خواندن نوار قلب

گاهی مسیر فرعی هدایتی از دهلیز وارد داخل منطقه ی جانکشن(گره ی AV و دسته ی هیس) قرار دارد که بنام مسیر جیمز شناخته میشود وباعث سندرم لاون-گانونگ-لواین میشود (در WPW مسیر فرعی از دهلیز مستقیما وارد بطن میشود وکاری به جانکشن ندارد)

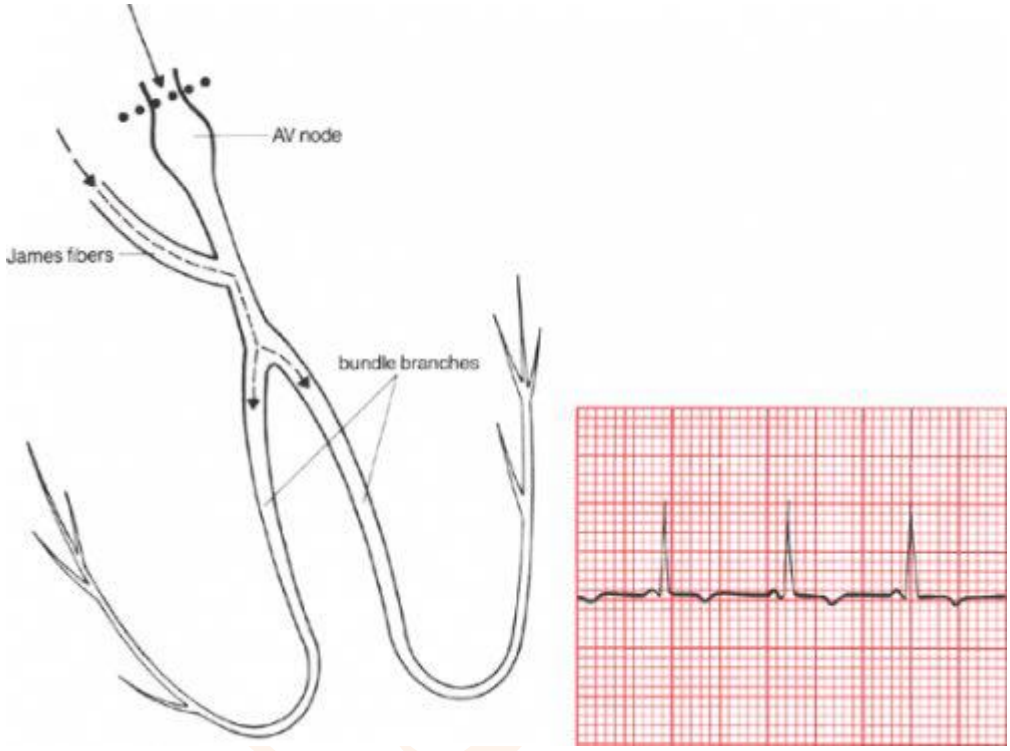

۱)بعلت مسیر فرعی وفقدان وقفه فیزیولوژیک، فاصله PR کوتاه است

۲))چون تمام ایمپالس ها از طریق سیستم هدایتی، داخل بطن ها منتشر میشوند پس امواج QRS باریک هستند

۳)))چون بطن ها از طریق مسیر داخل گر ه ای دپلاریزه میشوند ،موج دلتا دیده نمیشود

LGL Syndrome

- Bundle of James нэмэлт замаар Гисийн багцаар ховдолруу түрүүлж дамжина
- Short P-R interval.
- Normal QRS complex.
- Normal T-wave.
- No δ-wave.



73

الف)

موج دلتا و QRS پهن :WPW

ب)

عدم وجود موج دلتا و QRS پهن :

LGL(١

٢) ريتم junctional

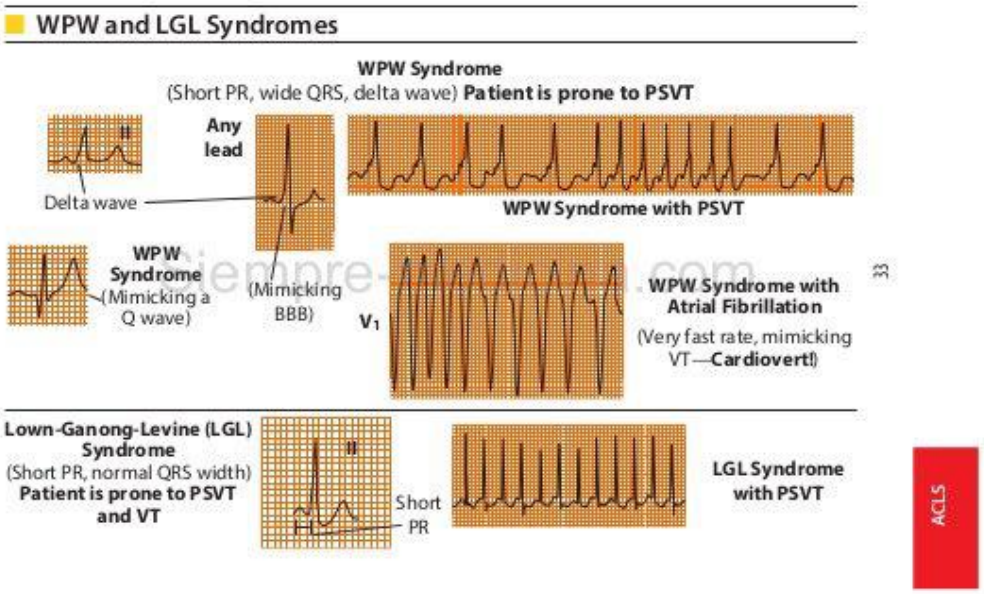

گفتیم که در مسیر هدایتی جیمز ارتباط بین دهلیز وباندل هیس وجود دارد

حال اگر بین باندل هیس ویا شاخه های ان وبطن راست یا چپ ارتباط وجـود داشـته باشـد بنـام مسـیر mahaim معروف است

این راه فرعی باعث میشود PR نرمال یا طولانی بوده وموج QRS پهن باشد وموج Q در V5-6 دیده نمیشود

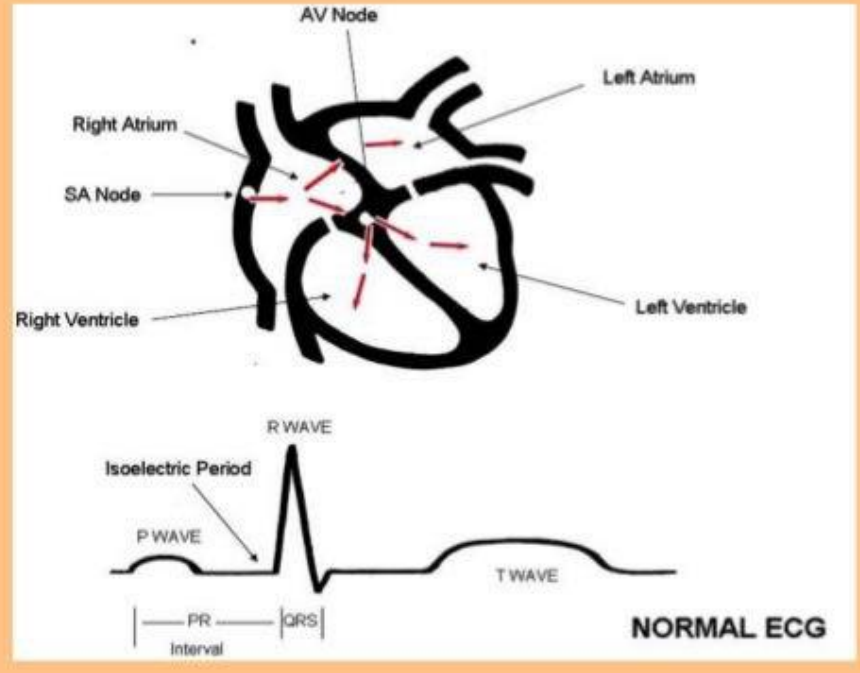

Preexcitation – Mahaim variant

- Type 3 – Mahaim variant
  - Pathway from his to myocardium
    - Normal PR as impulse passed through AV
    - Delta wave as inserts into myocardium

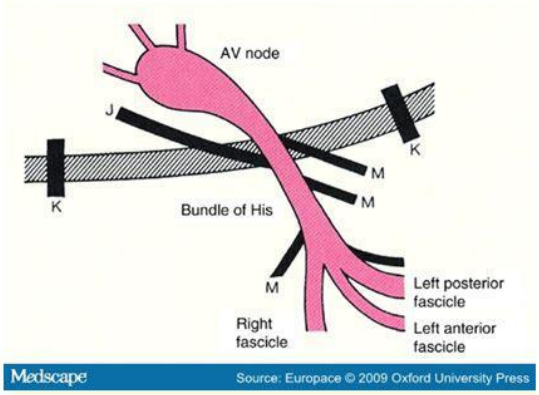

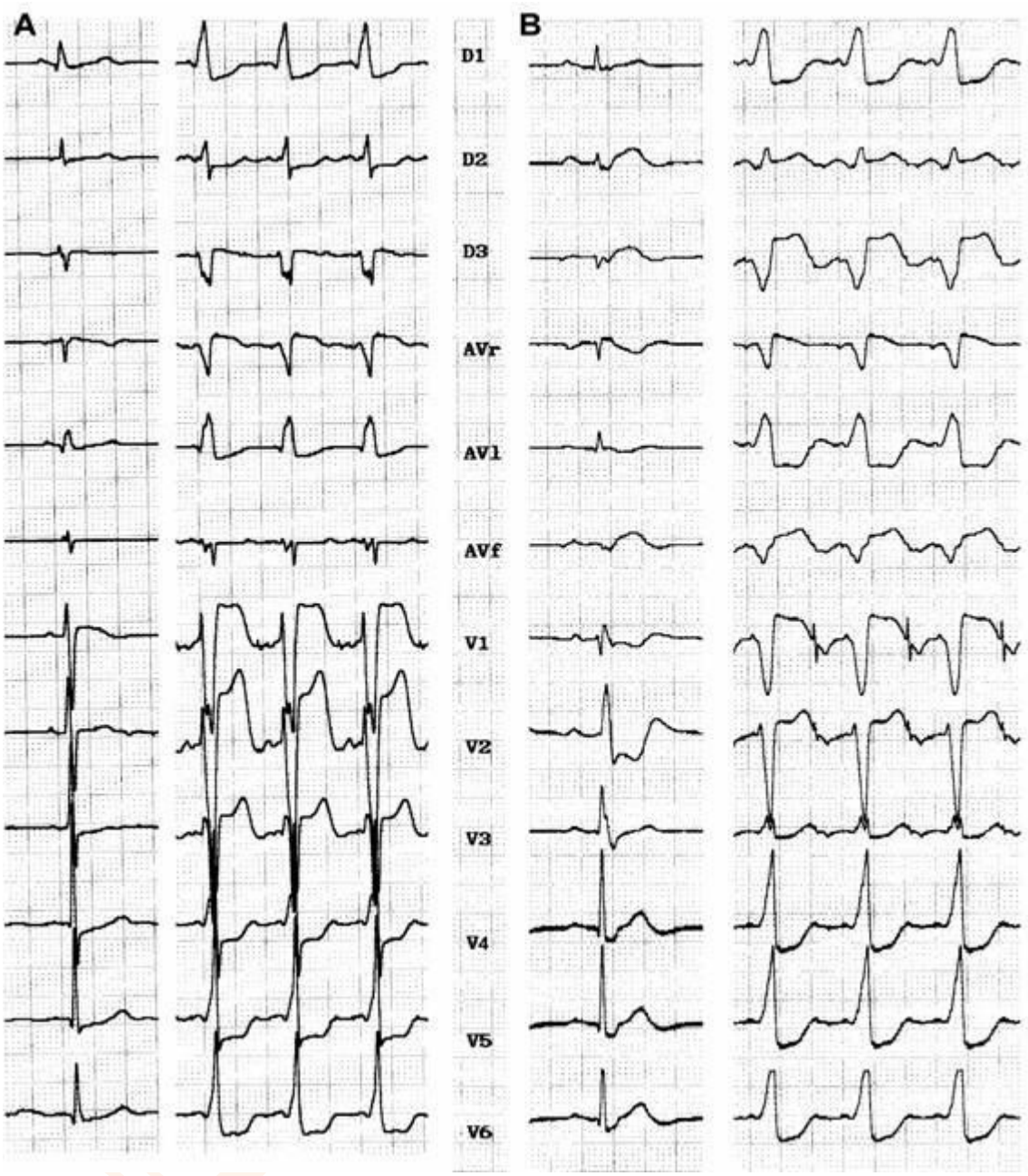

ممکن است تا بحال ازخود پرسیده باشید چرا تنها بعضی افراد دچار آریتمی میشوند وچرا بعضی بیماران به گروه خاصی از داروها پاسخ ، وبه بعضی دیگر ،مقاومند

باید یاد اوری کنم که مکانیزم ایجاد آریتمی ، سه عامل زمینه ای است:

۱. افزایش سرعت تولید موج الکتریکی (اتوماتیستی)در هر نقطه قلب به میزانی بیش از سرعت تولید ضربان ذاتی ویا سرعت تولید ضربان درگره سینوسی دهلیزی

۲. Trigger activity: هرگاه در طی ویا بلافاصله بعد از رپلاریزاسیون، تحریک مجـدد ودپلاریزاسـیون گروهـی از سلولهای قلبی شروع شود که معمولا این مکانیزم ناشی از هر وضعیتی است که تـون سـمپاتیک را افـزایش و کلسـیم داخل سلولی رازیاد کند

۳. اما شایعترین مکانیزم reentry میباشد که در۹۰درصد بیماران دچار اریتمی دیده میشود

دراین تصویر ملاحظه میکنید که نمودار پتانسیل عمل نواحی قلب از دهلیز بطرف بطن پهن تر میشود

هرناحیه ای نمودار پتانسیل عمل باریکتری دارد به اتوماتیستی مستعدتر است

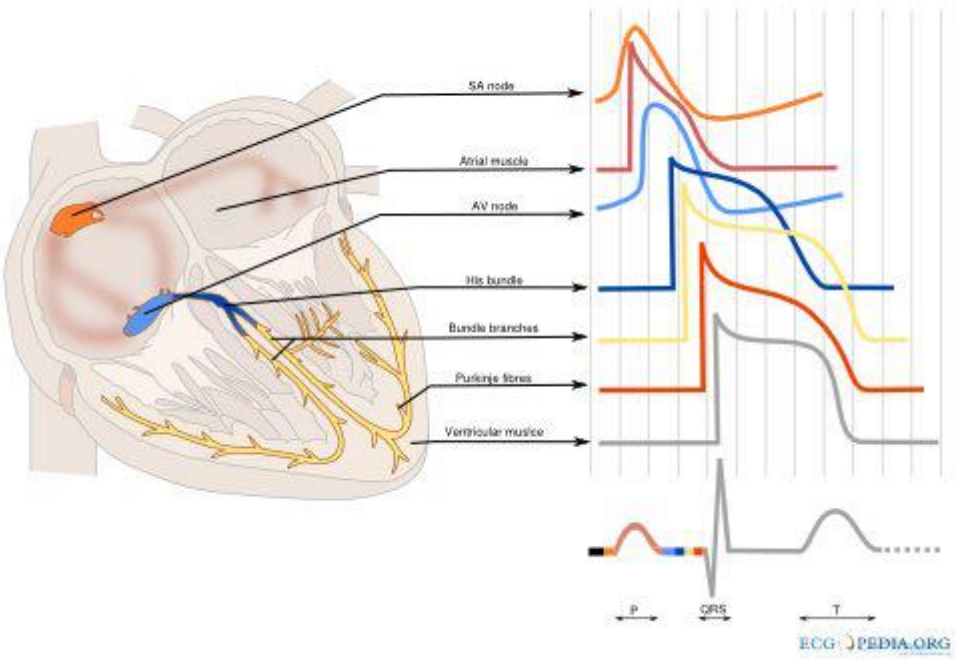

دراین تصویر رابطه مراحل مختلف دپلاریزاسیون ورپلاریزاسیون وارتباط ان با نوار قلب بیان شده است

هر عاملی که بر روند رپلاریزاسیون تاثیر گذاشته وباعث کوتاه شدن ان، و درنتیجه امادگی قلـب بـرای دپلاریزاسـیون قلب شود باعث اریتمی با مکانیزم trigger activity میشود

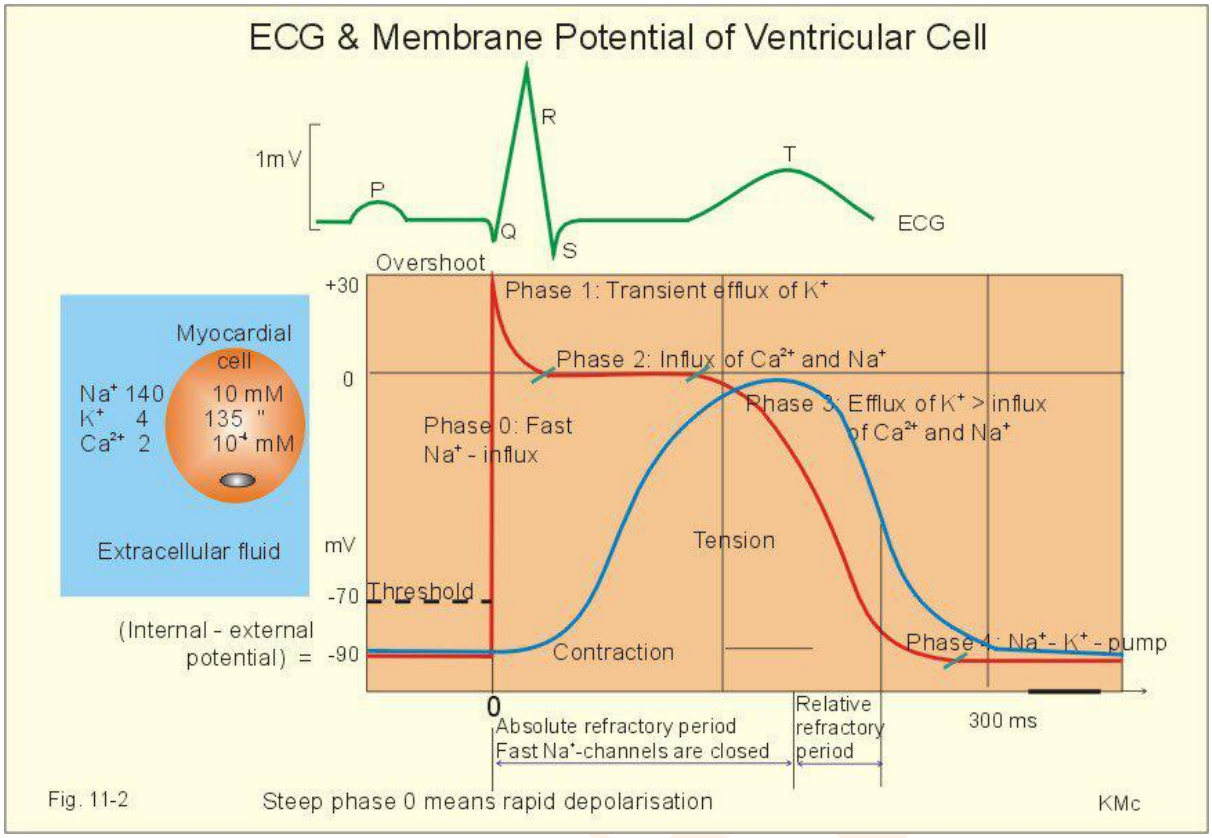

سندرم بروگادا و سندرم QT طولانی از مثال های trigger activity میباشند.

درک آریتمی با مکانیزم reentry

گفتیم که شایعترین مکانیزم آریتمی ، reentry میباشد که درچند جلسه درمورد آن صحبت میکنیم.

مهمترین نکته در درک آریتمی با مکانیزم reentry این است که بدانیم :

۱)علت تاکیکاردی ، تولید زیاد امواج الکتریکی درکانونی از قلب ، نمی باشد بلکه ضربان اولیه تولید شده دردهلیز وارد گره دهلیزی بطنی ویا مستقیما وارد بطن شده و از مسیر فرعی مجددا وارد گره دهلیزی بطنی ویا دهلیز میشود واین چرخه مکررا تکرار میشود

۲))در reentry همیشه نیاز به دومسیر هدایتی است: مسیر اول که سرعت هدایت سریعتر داشته ولی زمان تحریک ناپذیری ان طولانیتر است ،مسیر دوم که هدایت اهسته تر داشته وزمان تحریک ناپذیری ان نیز کوتاهتر است

این مسیر فرعی ممکن است بصورت :

۱)ماکروسکوپی وبصورت راه فرعی واضحی باشد مانند انچه در مسیر فرعی kent وWPW میبینیم که طی ان جریان الکتریکی دهلیزی از مسیر فرعی (هدایت سریع)وارد بطن شده واز گره دهلیزی بطنی(هدایت اهسته) به دهلیز برمیگردد

آریتمی ناشی از این نوع reentry بنام AVRT شناخته میشود

۲)) مسیر فرعی یه صورت میکروسکوپی و به خاطر تغییر ماهیت بافتی مناطقی

از گره دهلیزی بطنی ویا نواحی مجاور ان باشد که ایجاد دومسیر هدایتی تند واهسته درداخل گره ویا حاشیه ان میکند

اریتمی ناشی از این نوع reentry بنام AVNRT شناخته میشود

ورود موج الکتریکی به مسیر اهسته یاتند هوشمند نیست وبستگی به این دارد که درزمان ورود موج ، مسیر پیش رو درحالت تحریک ناپذیری نباشد

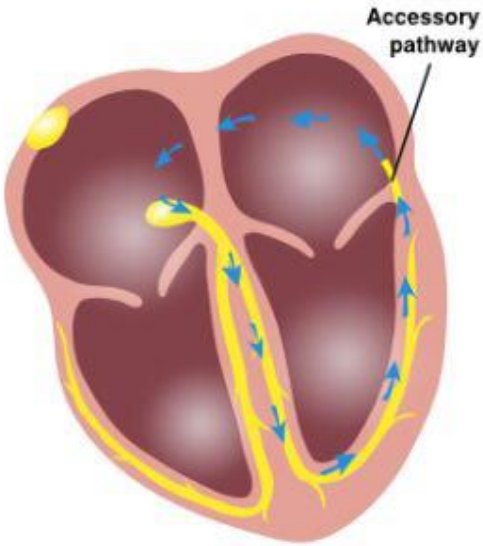

Orthodromic Circular Tachycardia
in a patient with an accessory pathway

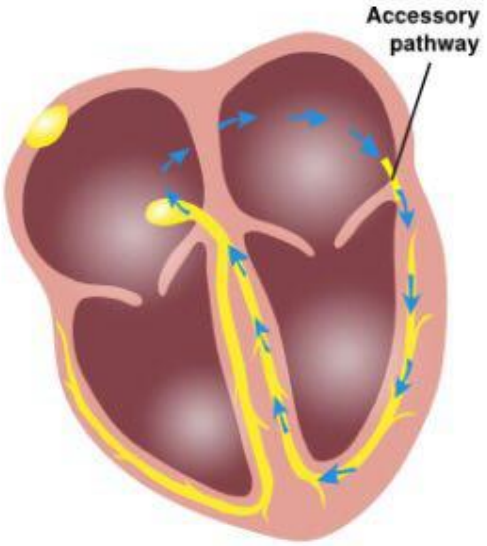

Antidromic Circular Tachycardia
in a patient with an accessory pathway

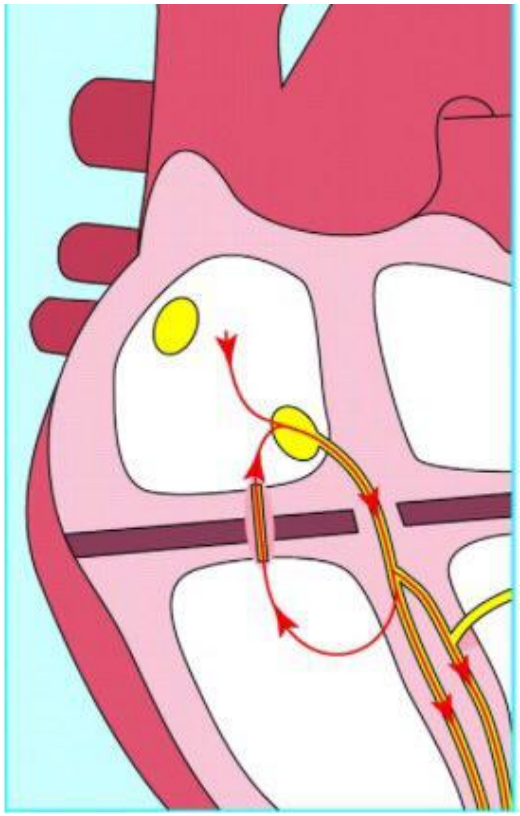

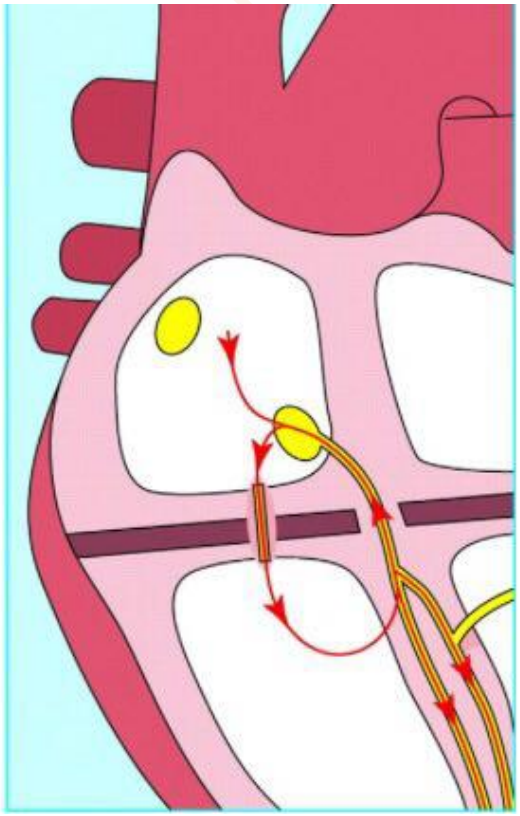

گفتیم که ۹۰درصد موارد آریتمی بامکانیزم reentry میباشد که یا مسیر فرعی ماکروسکوپی (مثل بیماری WPW)و یا میکروسکوپی است

نکته مهم درمسیرهای فرعی میکروسکوپی این است که درون ویا در مجاورت گره دهلیزی بطنی قرار دارند

این مسیرهای میکروسکوپی دارای دومسیر تند واهسته هستندکه مسیر تند درقدام گره دهلیزی بطنی ونزدیک دهانه تریکوسپید،ومسیر اهسته درخلف گره ونزدیک دهانه سینوس کرونر است

به اریتمی های حاصل از وجود این مسیرهای میکروسکوپی Atrio Ventricular Node Reentry Tachycardyیا AVNRT میکویند

نکته مهم این است که بیمارانی که در بزرگسالی با SVT مراجعه میکنند اکثرا دچار AVNRT میباشند ولی اگر کودکی دچار SVT شود اکثرا ناشی از وجود مسیرهای فرعی ماکروسکوپی یا Atrio Ventricular Reciprocatig Tachycardia ویا AVRT است

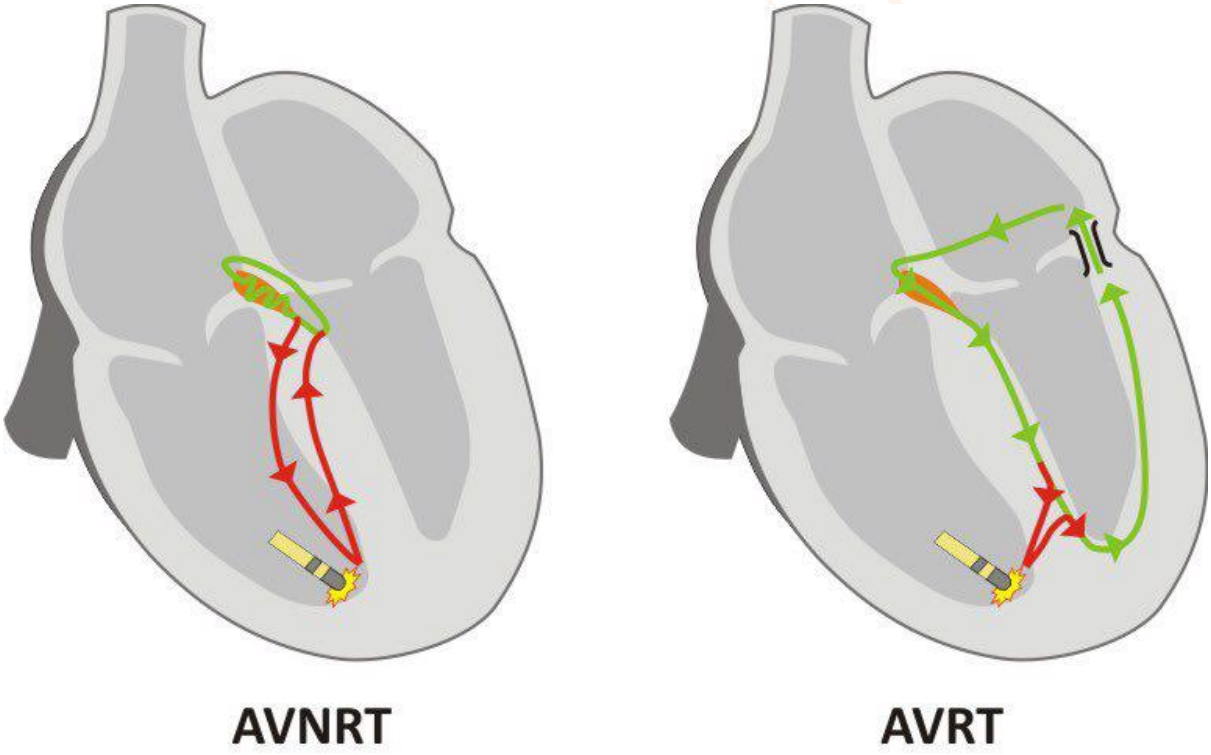

مهمترین نکته ای که باید برای فهم بهتر مکانیزم ایجاد اریتمی ناشی از AVNRT باید درذهن داشته باشیم این است که:

وجود یک ضربان زودرس دهلیزی باعث شروع آریتمی می شود.

در AVNRT درکنار و یا اطراف گره دهلیزی بطنی یک مسیر فرعی هدایتی وجود دارد که حاوی دو گونه الیاف میکروسکوپی هدایتی است:

۱)الیاف میکروسکوپی با سرعت هدایت اهسته ،که دارای زمان تحریک ناپذیری یا refractory period طولانی تری میباشند

۲)) الیاف میکروسکوپی با سرعت هدایت سریع ، که دارای زمان تحریک ناپذیری طولانی تری است

حال فرض کنیم در حالی که بطن در اثر موج نرمال قبلی دپلاریزاسیون خود را تمام کرده و در حال رپلاریزاسیون است ، حال اگر دراین قلب ،مسیر هدایتی فرعی میکروسکوپی با مکانیزم node reentry وجود داشته باشد وناگهان ، به هر علتی ، ضربان زودرس دهلیزی PAC ایجاد شود.

چه اتفاقی می افتد؟

ضربان زودرس دهلیزی ، دهلیز راطی کرده ووارد گره دهلیزی بطنی میشود

میدانیم که ضربان ما زودرس است ،پس گره دهلیزی بطنی درحالت refractory period است ولذا این ضربان رارد نمیکند

ولی

ما راه فرعی هم داریم

پس ضربان زودرس از این مسیر فرعی میتواند بگذرد

بسیارخوب

حال از کدام مسیر فرعی میرود ؟

مسیر سریع یا اهسته ؟

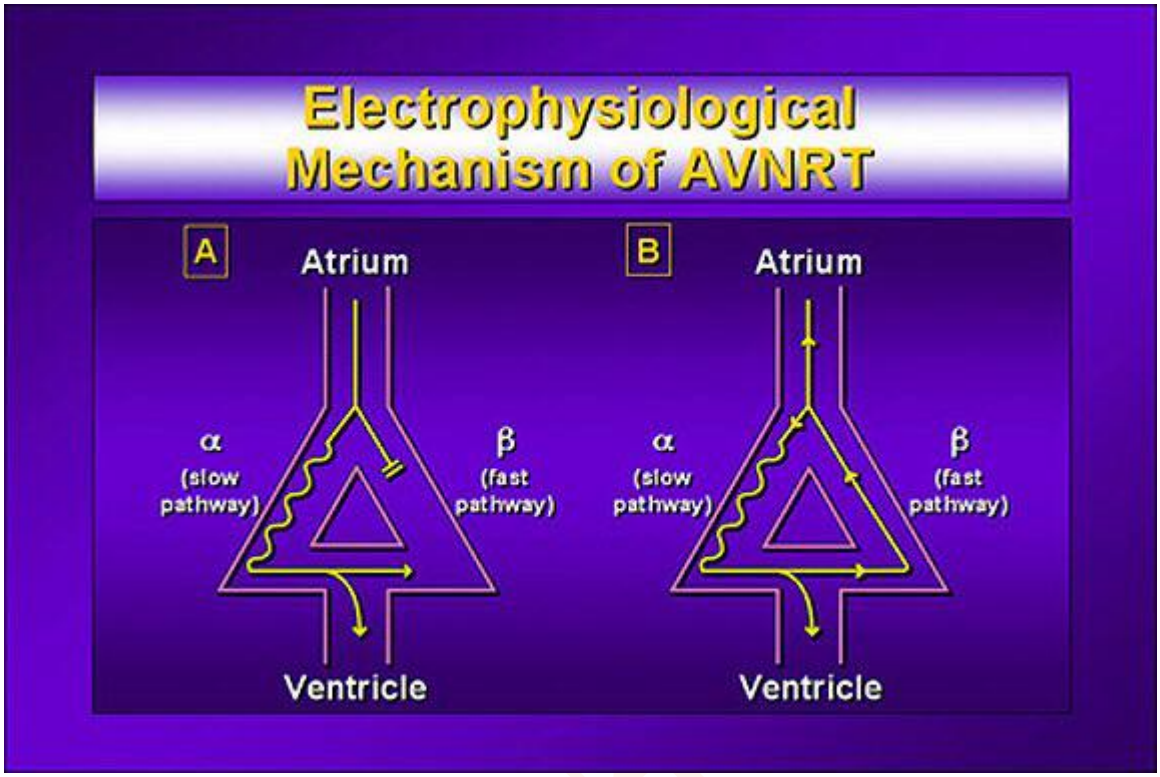

AV Node

Fast Pathway →:
Faster conduction
Slower repolarization
Superior & anterior to AVN
Impulse travels in clockwise fashion

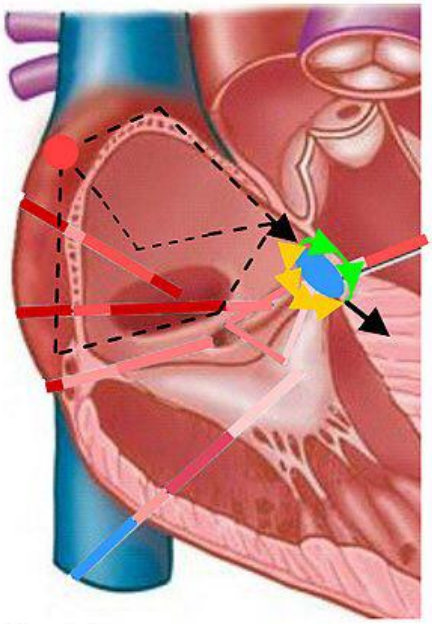

Slow Pathway →:
Slower conduction
Faster repolarization
Inferior & posterior to AVN
Impulse travels in counter-clockwise fashion

گفتیم که ضربان زودرس دهلیزی وارد گره دهلیزی بطنی میشودوچون بطن ها هنوز درحالت تحریک ناپذیری میباشند ضربان زودرس دهلیزی از مسیر فرعی میرود که حاوی دو مسیر سریع و آهسته است

در ۹۰ درصد موارد که بنام Typical AVNRT معروف گردیده ، ضربان زودرس دهلیزی از مسیر اهسته بـه طـرف بطن میرود ولی چون بطن درحالت تحریک ناپذیری است لذا این موج قادر به حرکت بجلو نبوده ومجددا از مسیر فرعی به دهلیز برمیگردد

ولی

گفتیم که مسیر آهسته دارای refractory period طولانی است لذا موج برگشتی مجبور است که از مسیر سریع به دهلیز برگردد ومجددا دهلیز رافعال کند وقتی این موج به دهلیز برگشت دراین زمان مسیر اهسته از refractory period خارج شده ومجددا تحریک میشود وامواج را به بطنی میرساند که انهم از تحریک ناپذیری خـارج شـده ولـذا امواج راقبول میکند ولی مجددا و همزمان امواج وارد مسیر سریع هم میشوند که قابلیت تحریک پیدا کـرده اسـت ،لـذا این حالت بطور چرخه ای ومکرر تداوم میبابد ولذا بنام reentry نامیده میشود

در ۶ درصد بیماران دچار AVNRT مسیر رفت از مسیرسریع ومسیر برگشت به دهلیز ، از مسـیر اهسـته اسـت وبنـام Atypic AVNRT شناخته میشود

در ۴درصد مابقی هردو مسیر رفت وبرگشت از مسیر آهسته است که مکانیزم شناخته شده ای برای ان شرح داده نشده است

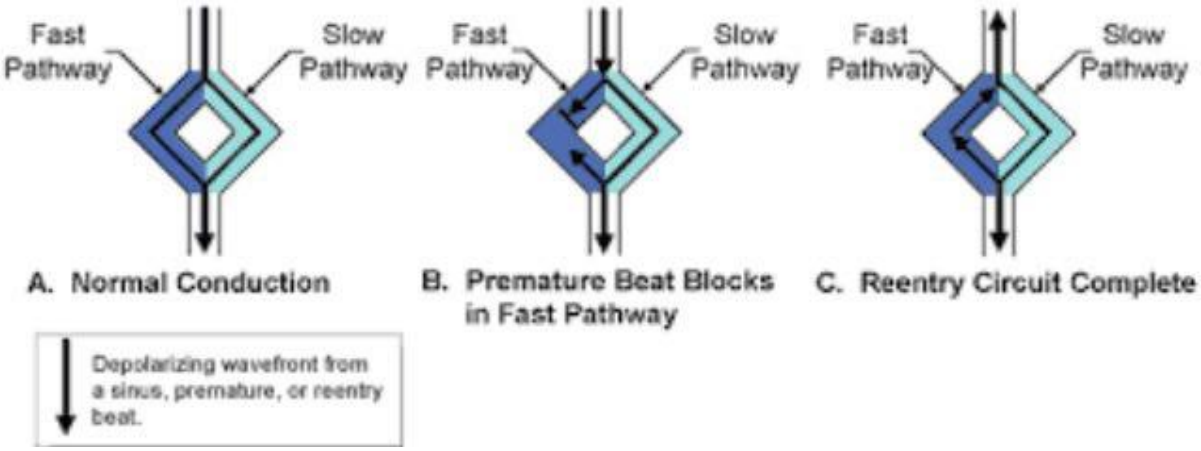

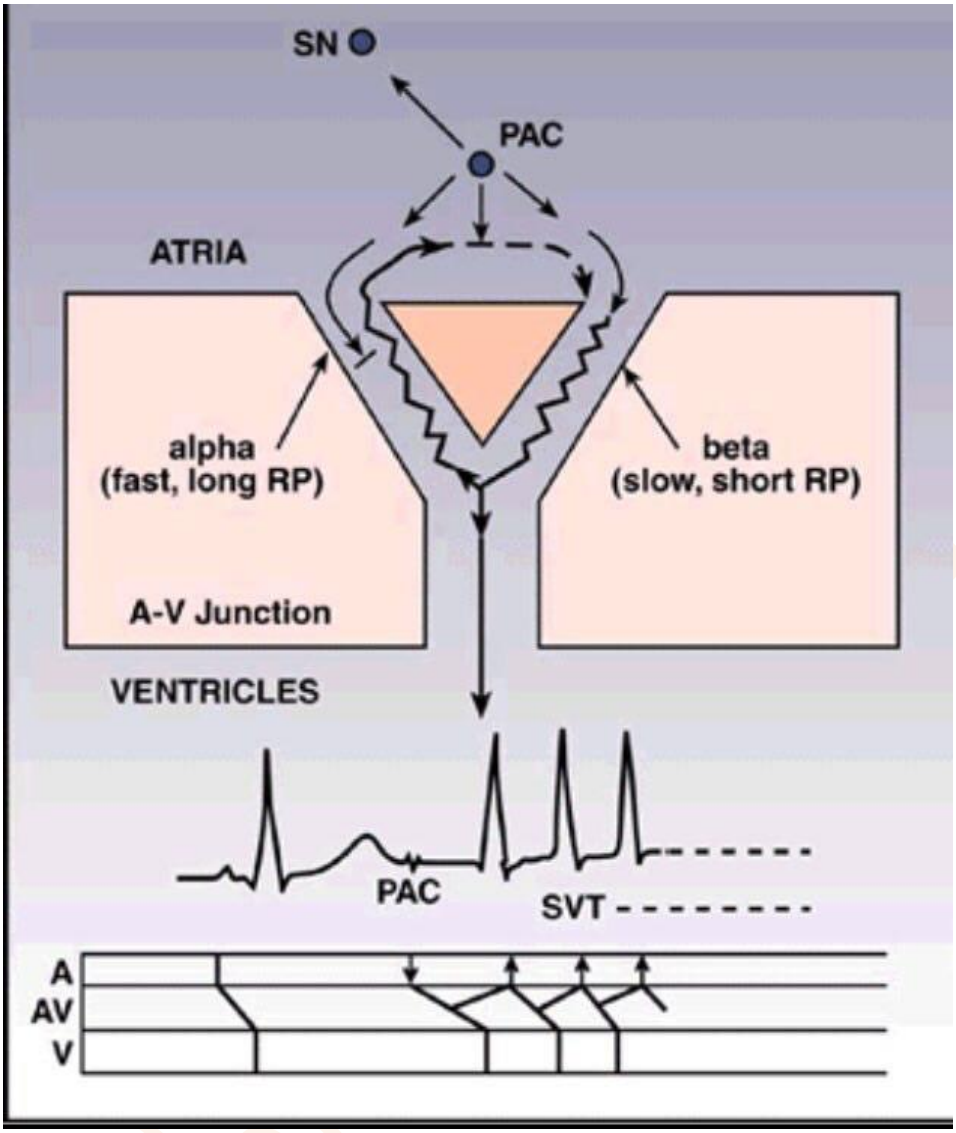
SN
PAC
ATRIA
alpha
(fast, long RP)
beta
(slow, short RP)
A-V Junction
VENTRICLES
PAC
SVT
A
AV
V

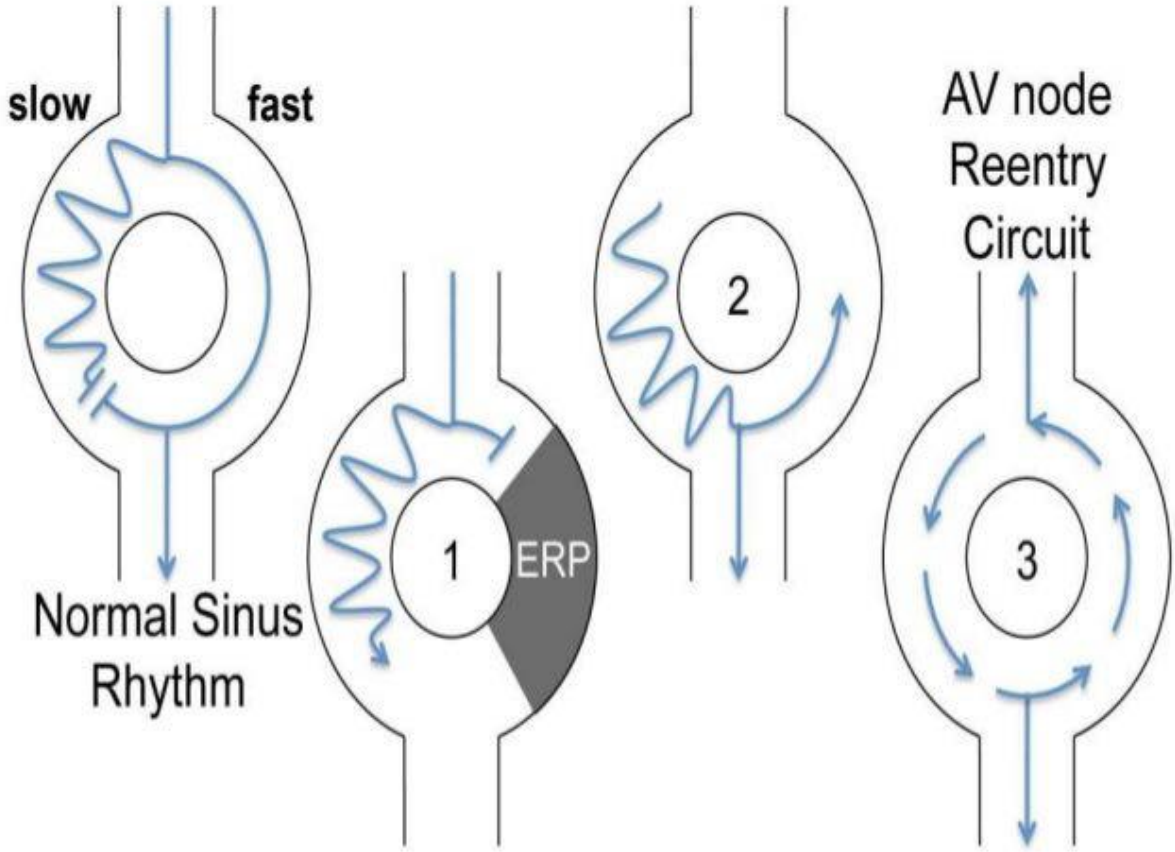
slow
fast
Normal Sinus Rhythm
1
ERP
2
AV node Reentry Circuit
3

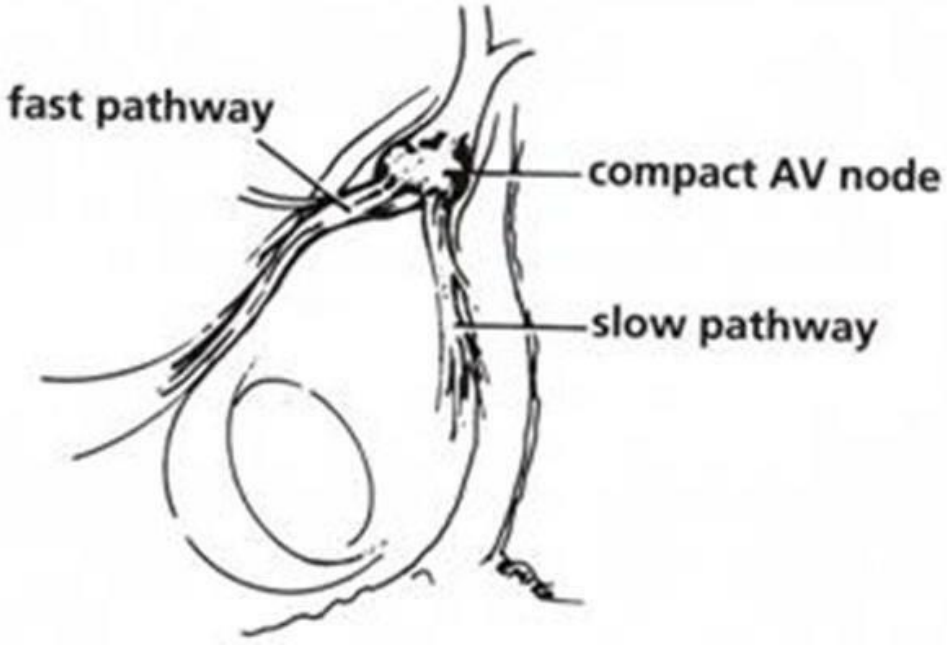
fast pathway
compact AV node
slow pathway

مشخصات نوارقلب در Typical AVNRT:

۱)موج p بلافاصله بعد از پایان موج R دیده میشود زیرا برگشت موج به دهلیز از طریق مسیر سریع است ،بـه عبـارت دیگر فاصله R-P کوتاه است

درلیدهای ||,|||,AVF موج منفی است

۲))درلیدهای ||,|||,AVF شاهد دیدن:

pseudo S

pseudo Q

هستیم

۳))) در لید AVL حالت notch میبینیم

۴)))) در۲,V1موج r' میبینیم

۵)))))موج QRS باریک است

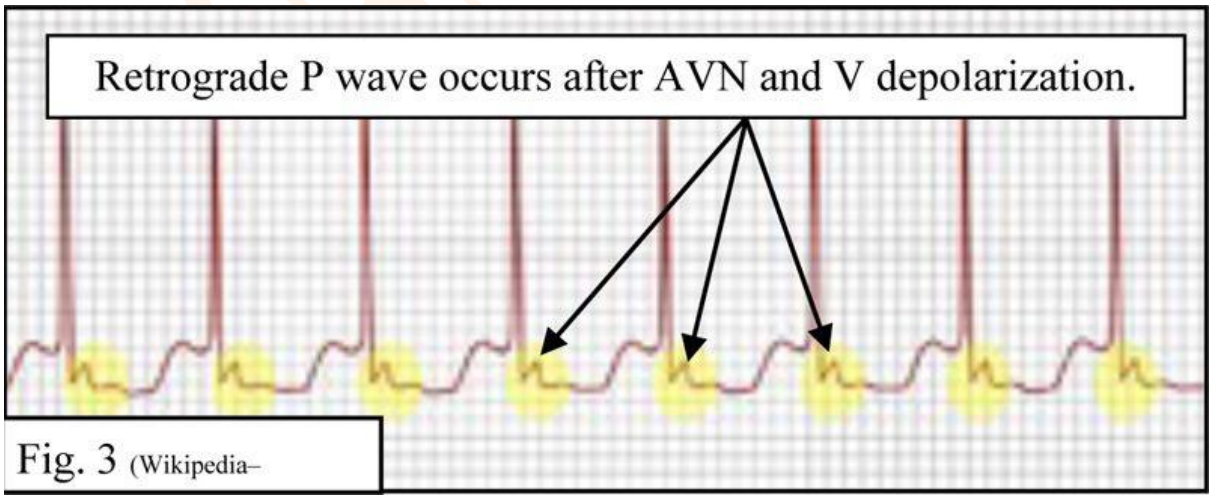

Fig. 3 (Wikipedia–

AVNRT ECG Recognition

- Regular or irregular because of varying conduction through the AV node.
- Rate: 170-250 bpm
- Conduction ratio: usually 1:1, uncommonly 2:1
- Typical:
  - The retrograde P wave is seen within, or in close proximity to the terminal portion of the QRS complex (Short RP)
  - Pseudo s wave
  - Presence of a notch in lead aVL is a sensitive and specific predictor of a diagnosis of AVNRT*
- Atypical:
  - The retrograde P wave occurs late, within or following the T wave (Long RP).

*Utility of the aVL lead in the electrocardiographic diagnosis of atrioventricular node reentrant tachycardia. Darío Di Toro, et al. Europace (2009) 11, 944–948

Typical AVNRT

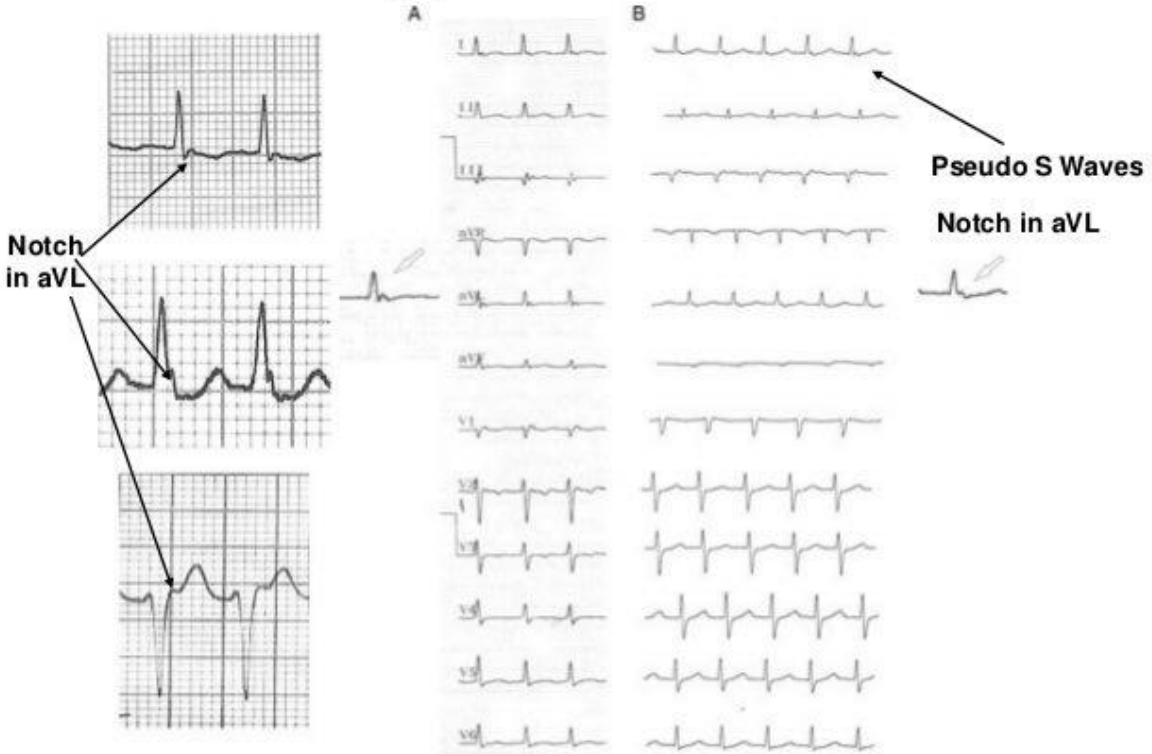

Utility of the aVL lead in the electrocardiographic diagnosis of atrioventricular node reentrant tachycardia. Darío Di Toro, et al. Europace (2009) 11, 944–948

REGULAR SVT

Fast-Slow AVNRT (Uncommon AVNRT)

- Accounts for 10% of AVNRT
- Associated with Fast AV nodal pathway for anterograde conduction and Slow AV nodal pathway for retrograde conduction.
- Due to the relatively long ventriculo-atrial interval, the retrograde P wave is more likely to be visible after the corresponding QRS.

- QRS-P-T complexes.
- Retrograde P waves are visible between the QRS and T wave.

fppt.com

Typical AVNRT

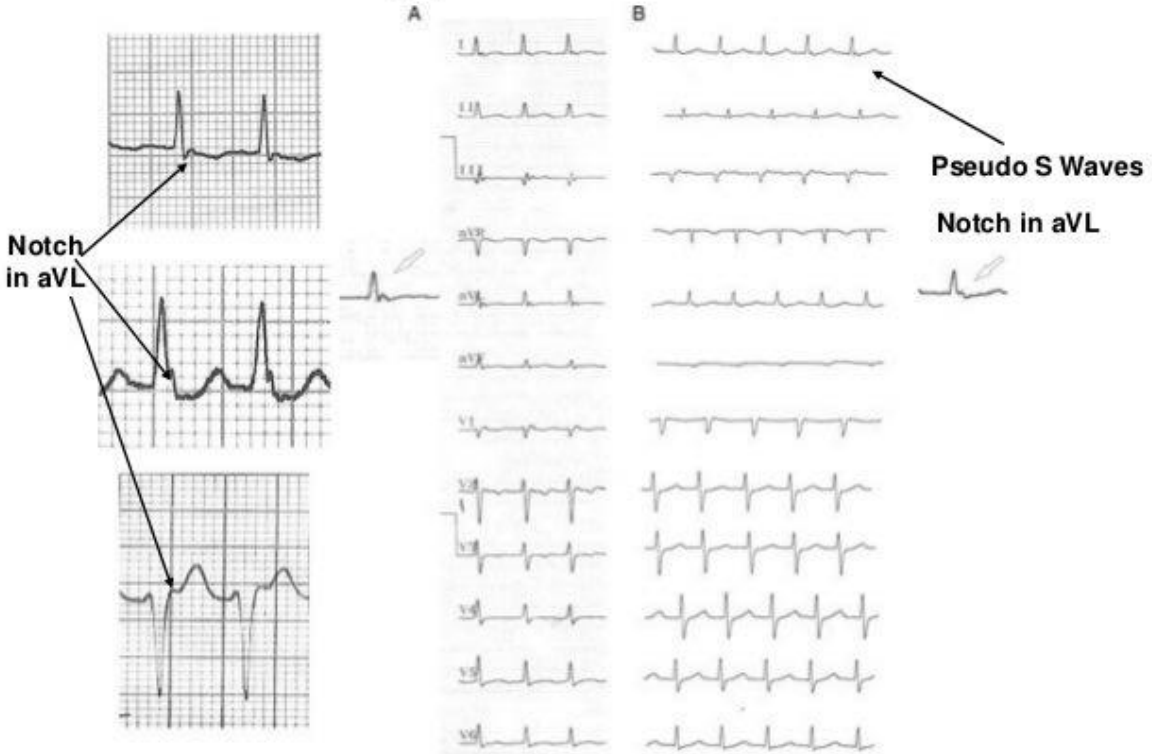

Utility of the aVL lead in the electrocardiographic diagnosis of atrioventricular node reentrant tachycardia. Darío Di Toro, et al. Europace (2009) 11, 944–948

AVNRT ECG Recognition

- Regular or irregular because of varying conduction through the AV node.
- Rate: 170-250 bpm
- Conduction ratio: usually 1:1, uncommonly 2:1
- Typical:
  - The retrograde P wave is seen within, or in close proximity to the terminal portion of the QRS complex (Short RP)
  - Pseudo s wave
  - Presence of a notch in lead aVL is a sensitive and specific predictor of a diagnosis of AVNRT*
- Atypical:
  - The retrograde P wave occurs late, within or following the T wave (Long RP).

*Utility of the aVL lead in the electrocardiographic diagnosis of atrioventricular node reentrant tachycardia. Darío Di Toro, et al. Europace (2009) 11, 944–948

REGULAR SVT

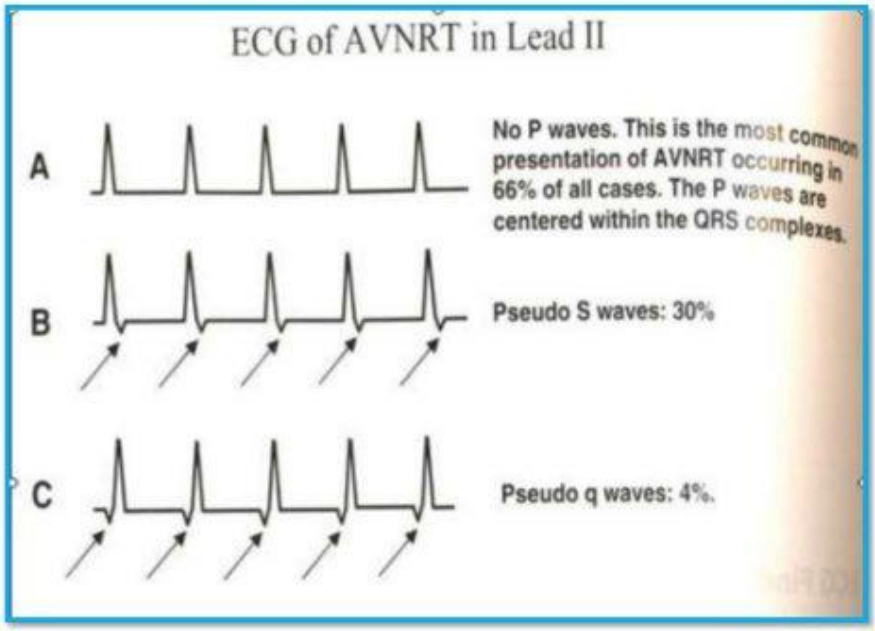

fppt.com

NARROW QRS TACHYCARDIA

REGULAR SVT

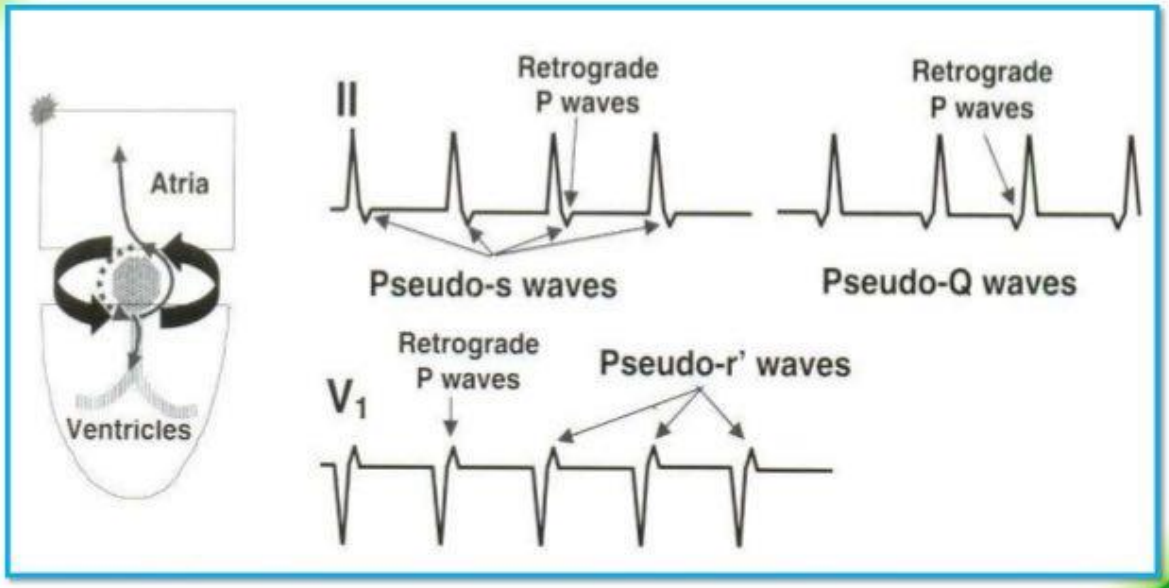

fppt.com

Normal



AVNRT

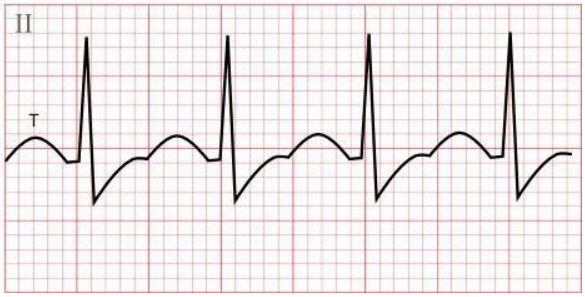

ECG findings

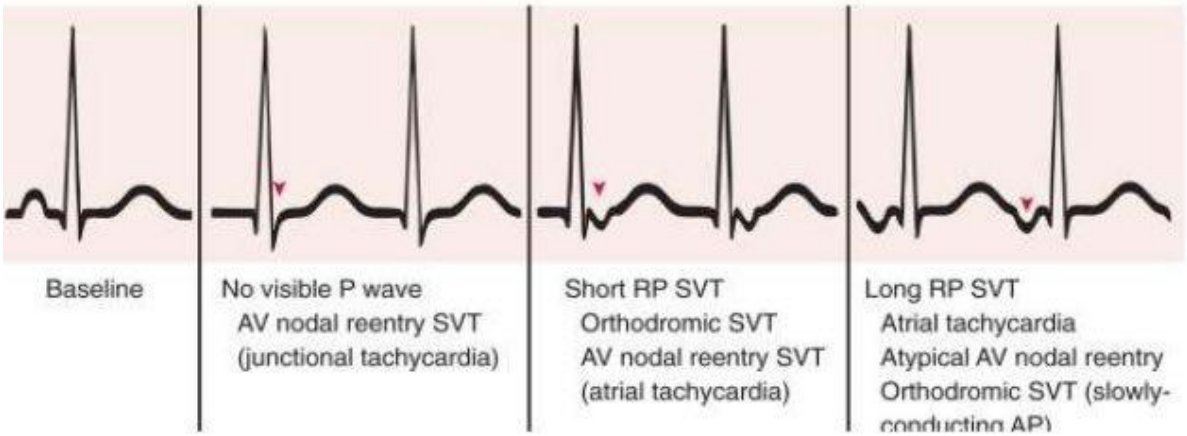

Table 1. Suggested ECG Criteria for the Major Mechanisms of PSVT

Favors AVNRT	Favors AVRT
Pseudo-r′ wave in V_1[2,4,5–7]	Visible retrograde P wave[2,4,5–7]
Pseudo-s wave in inferior leads	QRS alternans[2,5,8]
Pseudo-q wave in inferior leads[13]	ST-segment elevation in aVR[11]
Absence of positive ECG findings[5]	Marked repolarization changes in tachycardia[3,14,15]
Notch in aVL lead[12]	Lengthening of the tachycardia cycle length when bundle branch block occurs ipsilateral to the accessory pathway[13]
RP interval analysis: <70 ms[10]	RP interval >70 ms[10]
Response to ATP test[9]	Response to ATP test[9]

یافته های نوار قلب در Atypic AVNRT:

چون برگشت موج به دهلیز از طریق مسیر اهسته میباشد لذا موج p با فاصله زیادی از موج R بوده وحتی ممکن است بعد از موج T دیده شود ، به عبارت دیگرفاصله R-P طولانی است

Atypical AVNRT (Fast-Slow)

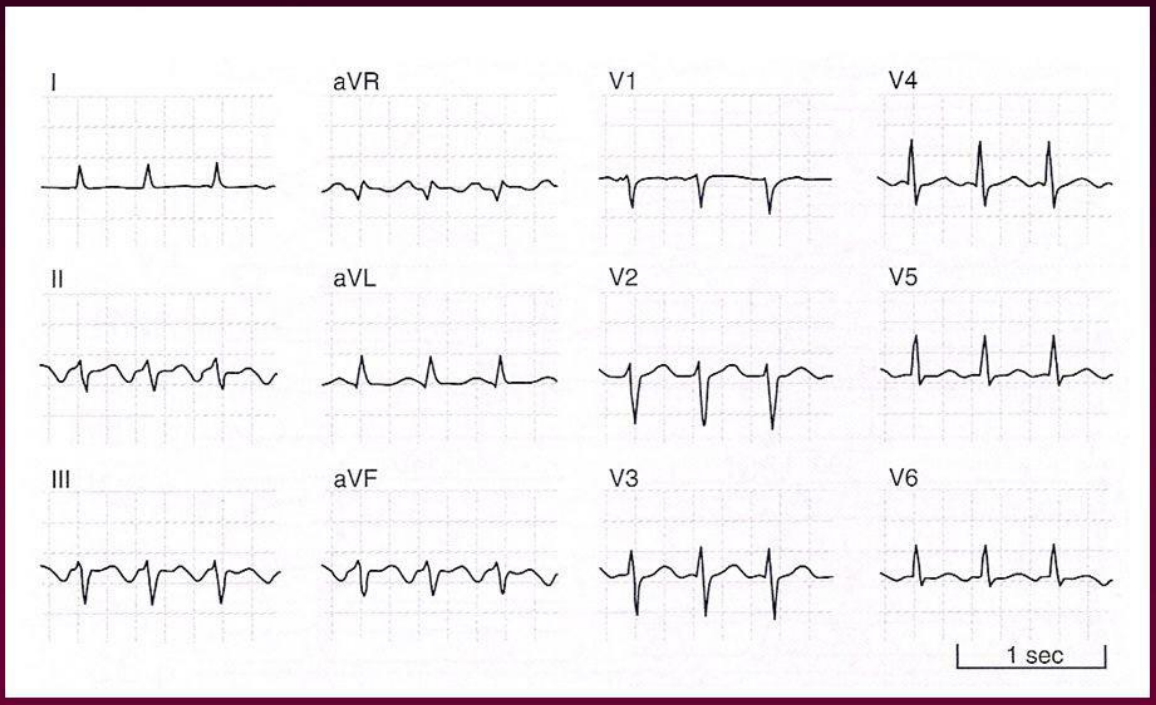

ECG of AVNRT in Lead II

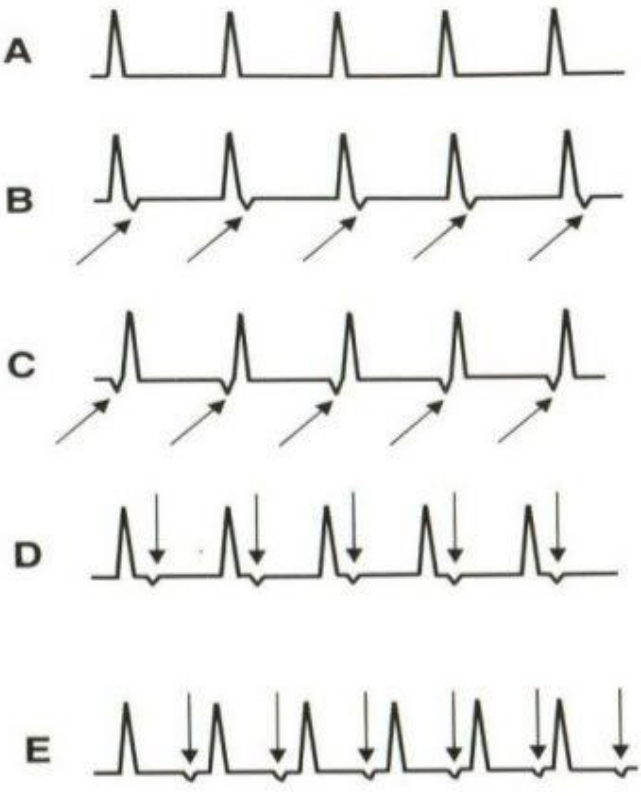

A — No P waves. This is the most common presentation of AVNRT occurring in 66% of all cases. The P waves are centered within the QRS complexes.

B — Pseudo S waves: 30%

C — Pseudo q waves: 4%.

D — Retrograde P waves after the QRS complex. This is rare and is almost always due to AVRT.

E — Atypical AVNRT: This is rare and is more commonly due to focal atrial tachycardia.

اگر به شاخه های سیستم پورکنژ توجه کنید میبینید که درطرف چپ تعدد شاخه ها وجود دارد که این باعث میشود:

شروع تحریک از بطن چپ باشد

در بطن چپ نیز ، شروع تحریک از دیواره بین بطنی است

باتوجه به اینکه جهت تحریک الکتریکی ودپلاریزاسیون ، از ناحیه تحریک شده به طرف نواحی تحریک نشده است، لذا اولین موج بطن ها ناشی از دپلاریزاسیون دیواره بین بطنی چپ بطرف بطن راست است واین باعث میشود الکترودهایی که امواج طرف راست قلب رامنعکس میکنند(V1,2)موج مثبت، والکترودهای چپ وپایین قلب (V5,6,AVL,AVF,||,|)درابتدای موج QRS موج منفی نمایش دهند که بنام Q فیزیولوژیک شناخته میشود

علت موج منفیQ درلیدهای تحتانی، این است که محور قرار گیری مایل است وبردار ان بطرف چپ وپایین است

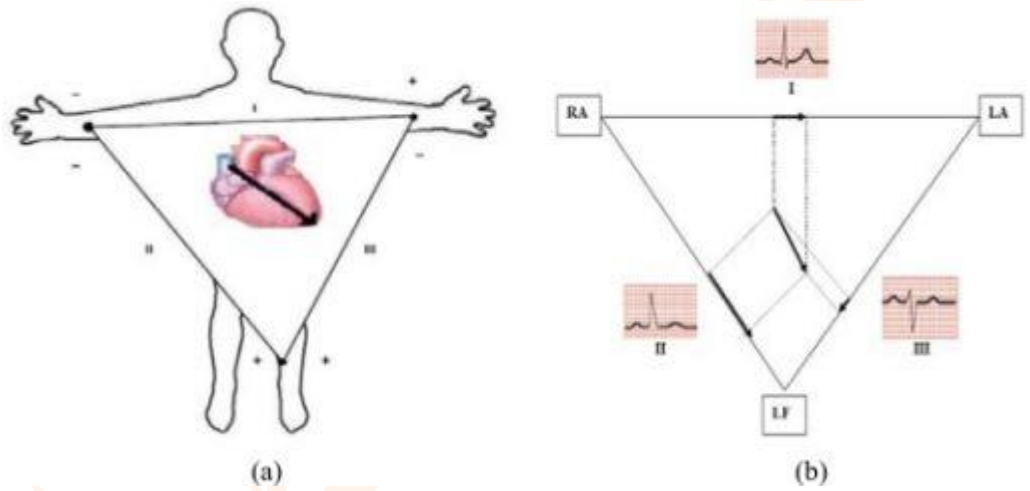

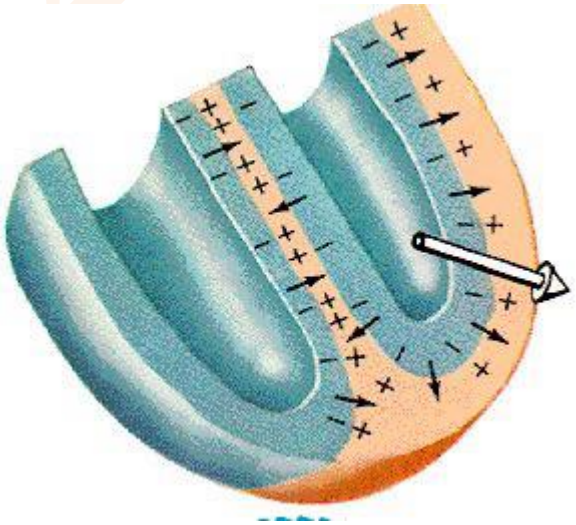

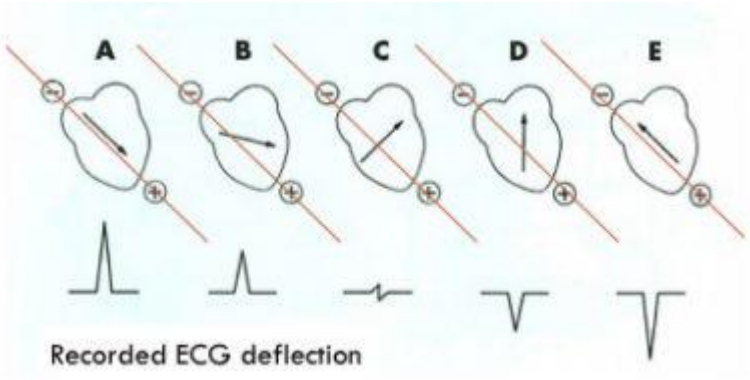

همیشه بیاد داشته باشید که موج Q اولین موج منفی دیده شده در نوار قلب وابتدای QRS است و نباید قبل از ان هیچ موج مثبتی وجود داشته باشد

همیشه اولین موج مثبت بعد از P , موج R است وهمیشه اولین موج منفی بعد از R، موج S است

هرگه بعد از موج Q هیچ موج مثبتی دیده نشد بجای QRS باید بگوییم QS وجود دارد

The Electrocardiogram - Part IV | Paramedicine 101

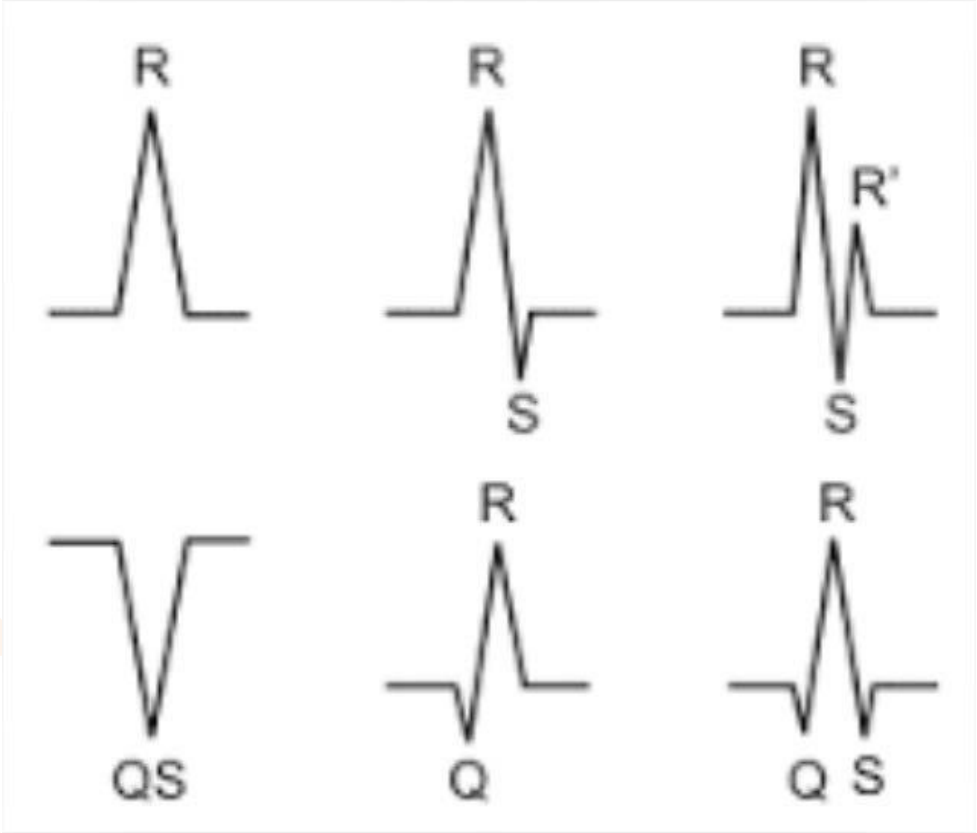

paramedicine101.blogspot.com

How to identify different waves

Q wave	• The first negative wave after P wave
R wave	• The first Positive wave after P wave
S wave	• The first negative deflection after R wave

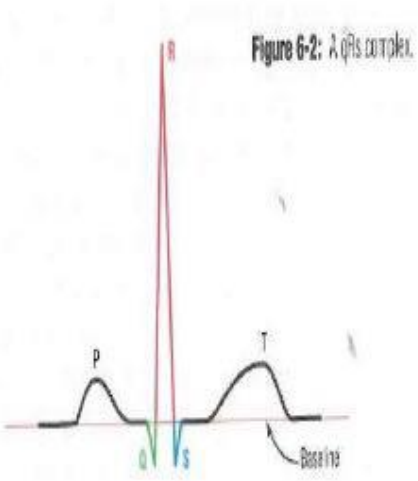

Figure 6-2: A QRS complex.

هانگونه که درشکل ذیل میبنید اولین ناحیه دپلاریزه بطنها، دیواره بین بطنی است وجهت دپلاریزاسیون هـم از طـرف دیوار بطرف راست اسهانگونه که درشکل ذیل میبنید اولین ناحیه دپلاریزه بطنها، دیواره بین بطنی است

موج Q پاتولوژیک موجی است که:

۱) بیش از یک میلیمتر عرض داشته باشد

۲))بیش از دو میلیمتر عمق داشته باشد

۳))) بیشاز ۲۵ درصد ارتفاع QRS عمق داشته باشد

۴))))درلیدهای V1,2,3 دیده شود

همانطور که گفتیم علت انقباض زودتر طرف چپ بطن های قلب, تعدد شاخه های پورکنژ است وعامل Q فیزیولوژیک نیز شروع انقباض از طرف چپ است

بطور طبیعی درلیدهای سینه ای چپ موج Q دیده میشود

فقدان موج Q درلیدهای سینه ای چپ به نفع وجود بلوک شاخه ای چپ است

اگر موج Q در محل طبیعی خود وجود داشته باشد ولی عمیق تر از نرمال باشد علامت هیپرتروفی بطن چپ ویا اضافه بارحجمی مثلا در MR ویا PDA است

اگر موج Q در محل طبیعی خود ولی هم عمیقتر وهم پهن تر از نرمال باشد به نفع :

۱)انفارکتوس میوکارد

۲))کاردیومیوپاتی (بخصوص هیپرتروفیک)

۳)))چرخش قلب

۴))))بستن اشتباه لید

پس در جمع بندی، همیشه به V1,2,3 نگاه کنید وجود موج Q در انها همیشه پاتولوژیک است ولی درلیدهای دیگر ممکن است بطور فیزیولوژیک وجود داشته باشد

همیشه به V5,6 نگاه کنید ،عدم وجود موج Q در انها علامت بلوک شاخه چپ پورکنژ است

تمام بدن تحت فرمان الکتریکی مغز است ،بجز قلب که سیستم الکتریکی جداگانه ای دارد،

این سیستم درتمام قلب منتشر است تا انقباض هماهنگ وهوشمند حفرات قلب صورت بگیرد

الکترودها بسته به دوری یا نزدیکی واختلاف جهت خود ، توالی الکتریکی مناطق مختلف قلبی را ثبت میکنند

انقباض دهلیزها فقط باعث موج P میشود

درحالی که انقباض بطنها سه موج QRS راتولید میکند

موج T علامت انبساط بطنها میباشد

تغییرات موج T زیاد اختصاصی نیستنذ ودرتب , اسیدوز ، الکالوز هم دیده میشوند

موج T نرمال شکل غیرقرینه دارد ونیمه ابتدایی ان شیب اهسته دارد

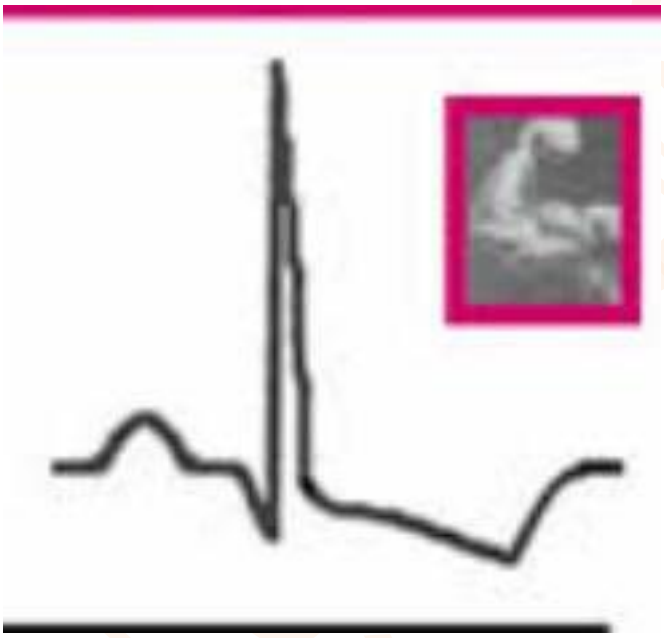

بطورکلی در لید AVR منفی ودر لید V3,4,5,6,||,| مثبت است،دربقیه لیدها بستگی به سن و جهت QRS دارد

موج T flat اهمیت بالینی وتشخیصی ندارد

موج T بلند در هیپرکالمی دیده میشود

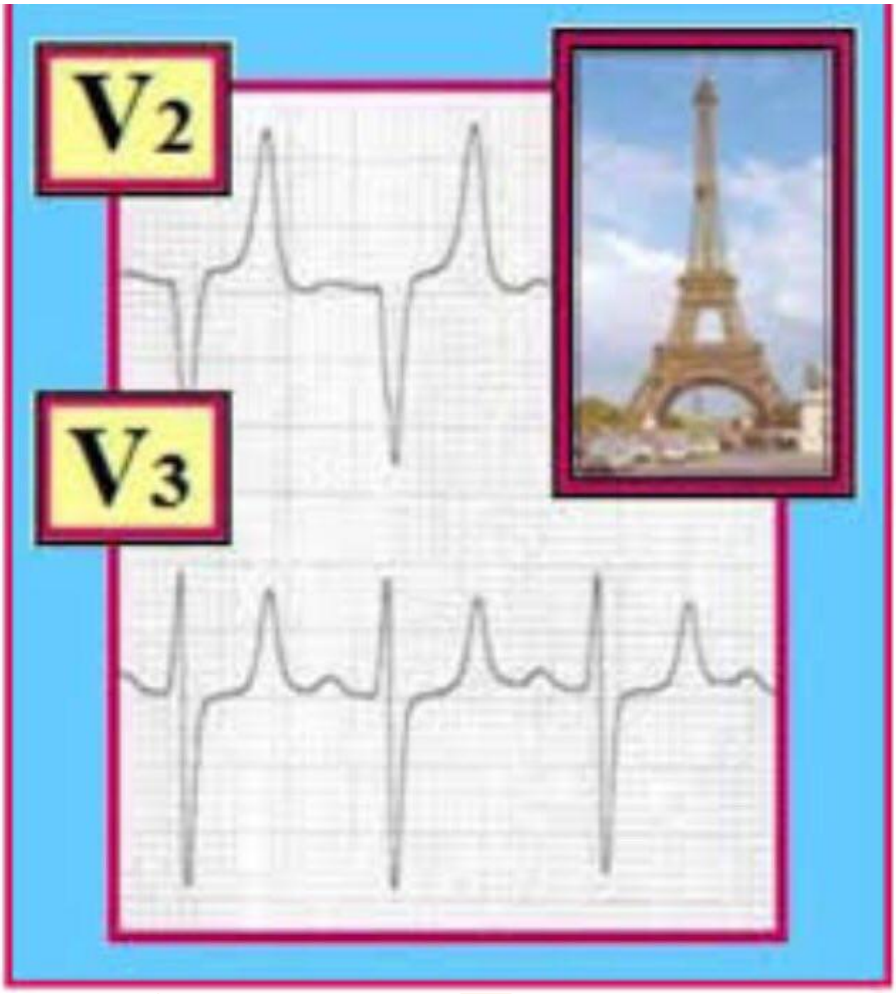

موج منفی علامت:

پریکاردیت مزمن یا تحت حاد

انفارکتوس درحال پیشرفت

هیپرتروفی بطن

بلوک قلب

خونریزی ساب اراکنوییید(از طریق افزایش QT)

میوکاردیت

مصرف دیگوکسین

پرولاپس میترال

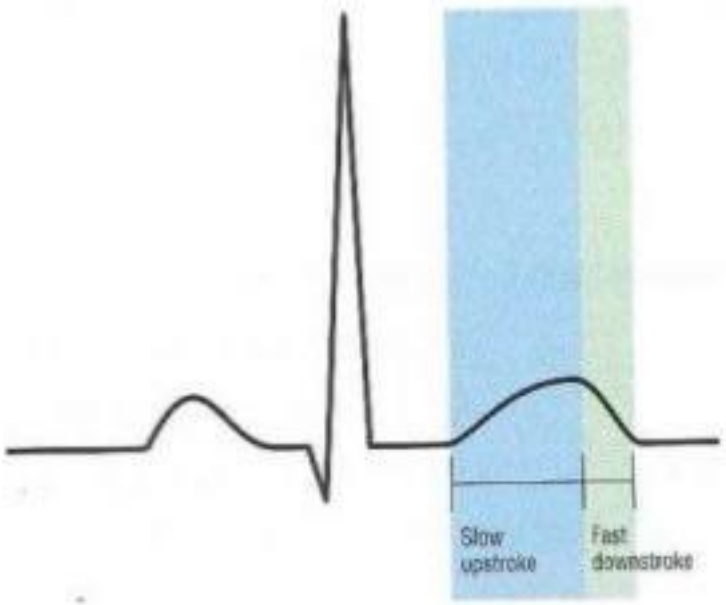

روش اندازه کیری اسیمتری

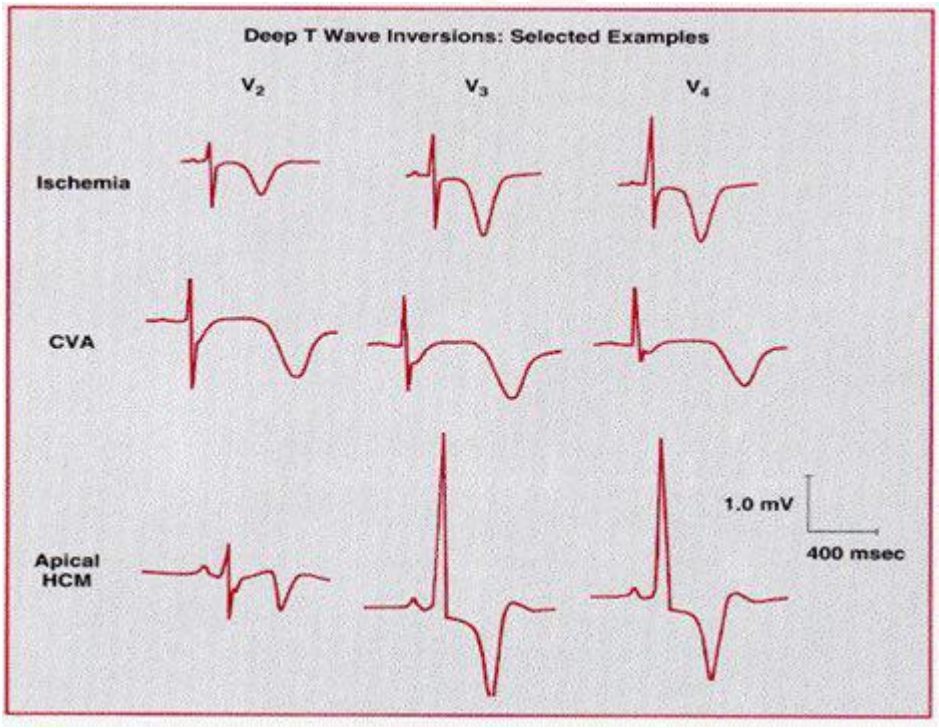



children's medical channel

@TebeAtfal

@TebeAtfal

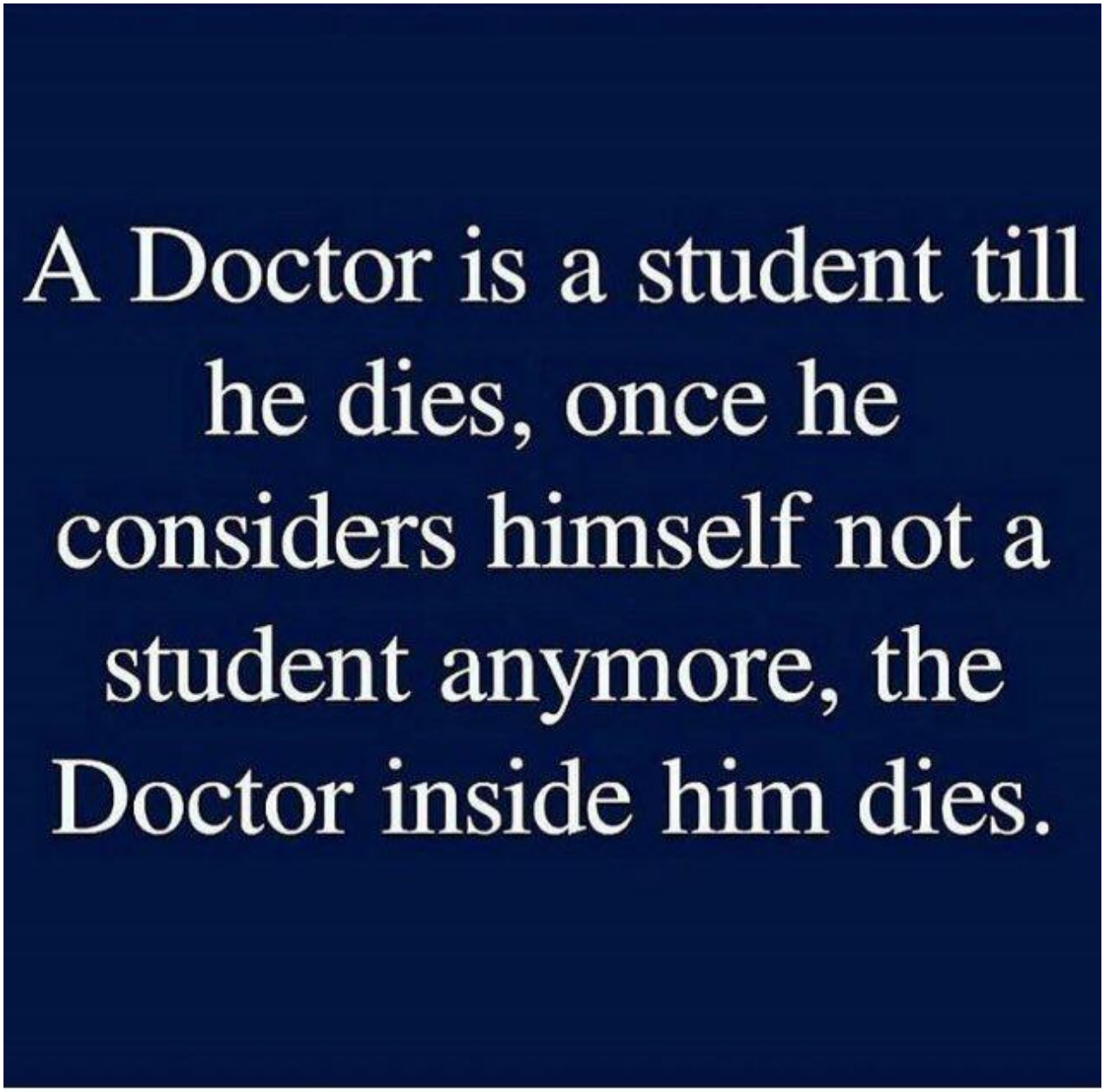
A Doctor is a student till
he dies, once he
considers himself not a
student anymore, the
Doctor inside him dies.

@CHDdrmiri